

ПРИМЕНЕНИЕ СОРБЦИОННЫХ ТЕХНОЛОГИЙ В КОМПЛЕКСНОМ ЛЕЧЕНИИ ГНОЙНО-ВОСПАЛИТЕЛЬНЫХ ЗАБОЛЕВАНИЙ ЧЕЛЮСТНО-ЛИЦЕВОЙ ОБЛАСТИ

Д.И. ТАЗИН¹, М.Н. ШАКИРОВ¹, И.Д. ТАЗИН¹, Р.И. ПЛЕШКО²

¹ Кафедра стоматологии, Сибирский государственный медицинский университет, Томск, Российская Федерация

² Кафедра морфологии и общей патологии, Сибирский государственный медицинский университет, Томск, Российская Федерация

Цель: улучшение результатов лечения больных гнойно-воспалительными заболеваниями челюстно-лицевой области путём использования дренирующего сорбента «ВитаВаллис».

Материал и методы: обследовано 72 пациента с одонтогенными флегмонами челюстно-лицевой области в возрасте от 18 до 78 лет, из них мужчин – 39 (54,1%), женщин – 33 (45,9%). Все пациенты были разделены на две клинические группы: основную (36 больных, 50%) и группу сравнения (36 больных, 50%). Дренирование заинтересованных клетчаточных пространств у пациентов основной группы проводилось сорбционным материалом «ВитаВаллис». Оценка местного течения раневого процесса основывалась на характере и объёме экссудата; сроках очищения раны, сохранения инфильтрации, появления грануляций и краевой эпителизации, а также наложения вторичных швов и длительности госпитализации. Характер течения раневого процесса оценивался на основании цитологического исследования мазков-отпечатков, взятых с разных участков раны на 1-е, 3-и, 5-е и 7-е сутки послеоперационного периода.

Результаты: применение сорбционно-аппликационной терапии позволило уменьшить сроки лечения больных с одонтогенными флегмонами челюстно-лицевой области на $4,35 \pm 1,41$ суток ($p < 0,05$). Использование перевязочного материала уже на первые сутки исследования приводило к преобладанию в ране деструктивных форм нейтрофилов, что может говорить об усиленной эффекторной функции этих клеток в условиях сорбирования из раны микроорганизмов. На 7-е сутки наблюдения в мазке со дна раны, дренированной сорбентом, преобладали нейтрофильные гранулоциты (88,6%), в том числе, с деструктивными изменениями (50,7%), но в большом количестве выявлялись макрофагальные элементы (7,7%) и фагоцитирующие формы (3,5%), что свидетельствовало об активном процессе очищения от микрофлоры и детрита. Анализ контрольной группы показал, что на всём протяжении наблюдения доля нейтрофильных гранулоцитов оставалась практически неизменной (соответственно 94%, 94,3%, 94%, 93,3%), макрофагальная реакция отмечалась только на 5-й день и была слабо выражена.

Заключение: использование сорбционного материала «ВитаВаллис» при местном лечении флегмон челюстно-лицевой области способствует более быстрому улучшению общего состояния пациента и купированию местных признаков гнойно-воспалительного процесса, что позволяет сократить сроки стационарного лечения больных на $4,35 \pm 1,41$ койко-дня ($p < 0,05$). Разработанный дренирующий сорбент является высокоэффективным средством нового поколения для местного лечения гнойных ран.

Ключевые слова: сорбент «ВитаВаллис», одонтогенные флегмоны, челюстно-лицевая область.

Для цитирования: Тазин ДИ, Шакиров МН, Тазин ИД, Плешко РИ. Применение сорбционных технологий в комплексном лечении гнойно-воспалительных заболеваний челюстно-лицевой области. *Вестник Авиценны*. 2018;20(1):77-83. Available from: <http://dx.doi.org/10.25005/2074-0581-2018-20-1-77-83>.

APPLICATION OF SORPTION TECHNOLOGIES IN COMPLEX TREATMENT OF PURULENT-INFLAMMATORY DISEASES OF THE MAXILLOFACIAL AREA

D.I. TAZIN¹, M.N. SHAKIROV¹, I.D. TAZIN¹, R.I. PLESHKO²

¹ Department of Dentistry, Siberian State Medical University, Tomsk, Russian Federation

² Department of Morphology and General Pathology, Siberian State Medical University, Tomsk, Russian Federation

Objective: To improve the results of treatment of patients with purulent-inflammatory diseases of the maxillofacial area by using the drainage sorbent «VitaVallis».

Methods: A total of 72 patients with odontogenic phlegmon of the maxillofacial region aged 18 to 78 years were examined, of which 39 were men (54.1%), women – 33 (45.9%). All patients were divided into two clinical groups: the main (36 patients, 50%) and the comparison group (36 patients, 50%). The sorbent material «VitaVallis» carried out drainage of the concerned cell spaces in the patients of the main group. Assessment of the local course of the wound process was based on the nature and volume of exudate; the timing of wound cleansing, the preservation of infiltration, the appearance of granulations and marginal epithelization, as well as the application of secondary sutures and the length of hospitalization. The nature of the course of the wound process was evaluated based on cytological examination of smears-prints taken from different parts of the wound on the first, 3rd, 5th and 7th day of the postoperative period.

Results: The use of sorption-application therapy has made it possible to reduce the duration of treatment of patients with odontogenic phlegmon of the maxillofacial region by 4.35 ± 1.41 days ($p < 0.05$). The use of the dressing material already for the first day of the study led to the predominance of previously destructive forms of neutrophils, which can speak of the enhanced effector function of these cells in conditions of sorption from the wound of microorganisms. On the 7th day of observation, neutrophil granulocytes (88.6%) prevailed in the smear from the bottom of the wound drained by the sorbent, including destructive changes (50.7%), but macrophagocytic elements (7.7%) and phagocytic forms (3.5%), which indicated an active process of cleansing from microflora and detritus. Analysis of the control group showed that all over the monitoring the share of neutrophilic granulocytes remained almost unchanged throughout the observation period (94%, 94.3%, 94%, 93.3%, respectively), the macrophages reaction was noted only on the 5th day and was weakly expressed.

Conclusions: The use of the sorption material «VitaVallis» was given in local treatment of the phlegmon of the maxillofacial area promotes to the rapid improvement of the overall condition of the patient and the cupping of local signs of a purulent-inflammatory process, which allows reducing the duration of hospital treatment of patients by 4.35 ± 1.41 days ($p < 0.05$). Developed draining sorbent is a highly effective means of the new generation for the local treatment of purulent wounds.

Keywords: Sorbent «VitaVallis», odontogenic phlegmon, maxillofacial area.

For citation: Tazin DI, Shakirov MN, Tazin ID, Pleshko RI. Primenenie sorbtionnykh tekhnologiy v kompleksnom lechenii gnoyno-vospalitel'nykh zabolevaniy chelyustno-litsevoy oblasti [Application of sorption technologies in complex treatment of purulent-inflammatory diseases of the maxillofacial area]. *Vestnik Avitsenny [Avicenna Bulletin]*. 2018;20(1):77-83. Available from: <http://dx.doi.org/10.25005/2074-0581-2018-20-1-77-83>.

ВВЕДЕНИЕ

Проблема гнойной хирургии лица и шеи сохранила свою актуальность и в настоящее время. Несмотря на повышение качества оказания стоматологической помощи, совершенствование известных и применение современных методов диагностики и лечения данной патологии, количество больных с одонтогенными флегмонами продолжает расти [1-4]. Удельный вес указанного контингента составляет до 60-70% от числа госпитализируемых в отделения челюстно-лицевой хирургии. По сведениям разных авторов, в последнее время одонтогенные флегмоны челюстно-лицевой области (ЧЛО) характеризуются атипичностью и агрессивностью течения, сопровождаются тяжёлыми осложнениями с развитием полиорганной недостаточности [5-8]. В этой связи, постоянно ведётся поиск новых эффективных способов лечения больных с флегмонами ЧЛО, разрабатываются и внедряются в практику новые технологии общего и местного лечения данной патологии. В литературе широко освещена тактика хирургического лечения гнойных ран [9-13], однако в силу анатомо-топографических особенностей клетчаточных пространств ЧЛО следует особое внимание обращать на использование максимально эффективных способов дренирования и местной обработки полостей [13-15]. Гнойно-воспалительные процессы продуцируют значительное количество экссудата – до 0,35 мл/см² в сутки, что может привести к различным осложнениям заболевания. Поэтому важнейшим элементом местного лечения является удаление из полости гнойной раны микробов и раневого отделяемого [11, 12, 14, 15]. В качестве средств, обеспечивающих выведение токсических продуктов распада, могут использоваться сорбенты, обеспечивающие отток раневого содержимого за счёт капиллярных сил [13]. Эффективность сорбционных препаратов обусловлена их сорбционной ёмкостью: чем последняя выше, тем больше вещества способен поглотить и удержать конкретный сорбент.

Спектр сорбентов, используемых при местном лечении гнойных ран, широк и представлен следующими основными группами по принципу действия: дренирующие, избирательные, биологически активные и комбинированные [13]. Дренирующие сорбенты очищают поверхность раны путём необратимого оттока экссудата и микрофлоры со дна раны за счёт капиллярного дренирования, благодаря пористой структуре набухшего сорбента [11].

С развитием нанотехнологий появилась возможность создавать материалы с уникальными свойствами [16] на основе наноразмерных и наноструктурных частиц, что открывает широкие перспективы их применения в медицине. Одним из основных таких материалов является новый отечественный перевязочный материал на основе микроволокнистой полимерной матрицы с иммобилизованными частицами наноструктурного оксигидроксида алюминия, модифицированными коллоидным серебром. Содержание частиц гидрата оксида алюминия в исследуемом материале составляет 15-45 мас.%, что достаточно для эффективного поддержания сорбционной активности. Увеличение его содержания в комбинации со свойствами нетканого волокнистого материала усиливает эту активность, а снижение, наоборот,

уменьшает. В качестве бактерицидного компонента предпочтительно отдано коллоидному серебру, которое в материале представлено в основном сферическими формами с размером частиц 20-30 нм. Данный размер частиц хорошо сорбируется и удерживается частицами гидрата оксида алюминия. Содержание коллоидного серебра составляет 0,05-2,5 мг/г нетканого материала, что обеспечивает ему оптимальный бактерицидный эффект. Следует отметить, что частицы коллоидного серебра, сорбированные на высокопористых частицах гидроксида алюминия, уничтожают микроорганизмы, удерживаемые данным сорбционным материалом. Данный сорбционный материал разработан сотрудниками Института физики прочности и материаловедения Сибирского отделения РАН (ИФПМ СО РАН) г. Томск, под названием медицинский сорбент «ВитаВаллис». Регистрационное удостоверение № ФСР 2011/10123 от 03.03.2011 г., патент РФ № 2426557 от 20.08.2011 г. Дренирующий сорбент «ВитаВаллис» представляет собой материал нового поколения для местного лечения ран различной этиологии. Действие сорбционного материала основано на местном физическом механизме действия на рану и гнойные полости. Материал сорбирует из раны микроорганизмы, иммобилизует и подавляет их размножение в объёме повязки, не содержит антибиотиков и фармпрепаратов [16, 17]. Кроме того, он хорошо драпируется, безболезненно и без остатков удаляется, снижает болевые ощущения, оказывает выраженный гемостатический эффект. Разработанный материал обладает широким спектром антимикробной активности, не оказывает токсического действия на окружающие ткани, не обладает алергизирующим и раздражающим действием [17].

ЦЕЛЬ ИССЛЕДОВАНИЯ

Улучшение результатов лечения больных гнойно-воспалительными заболеваниями челюстно-лицевой области путём использования сорбента «ВитаВаллис».

МАТЕРИАЛ И МЕТОДЫ

Для решения поставленной цели было обследовано 72 пациента с одонтогенными флегмонами ЧЛО в возрасте от 18 до 78 лет, находившегося на лечении в клинике челюстно-лицевой хирургии Томской областной клинической больницы (ТОКБ). Мужчин было 39 (54,1%), женщин – 33 (45,9%). Все пациенты были разделены на две клинические группы: основную (36 больных, 50%) и группу сравнения (36 больных, 50%). Распределение больных в основной и контрольной группах по полу, возрасту, тяжести состояния, локализации и распространённости гнойно-воспалительного процесса, наличию сопутствующей патологии было сопоставимым. Для достоверности результатов больные с сахарным диабетом в исследование не включались, так как известно, что данное заболевание значительно утяжеляет течение гнойно-воспалительного процесса. Клинико-лабораторные данные в обеих исследуемых группах указывали на наличие выраженного воспалительного процесса. Всем пациентам исследуемых групп проводилось обследование по определённой схеме, результаты которого заносились в специально разработан-



а



б

Рис 1 (а,б) Повязка раневая антимикробная сорбционная в стерильной упаковке. Производитель: ООО «Аквелит», Россия, г. Томск.

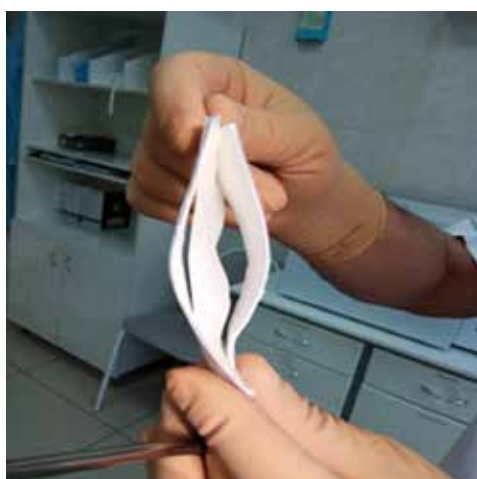ную индивидуальную карту и включали в себя: традиционное клиническое обследование больных с гнойно-воспалительными заболеваниями ЧЛО и шеи; рентгенологическое исследование для определения причины возникновения воспалительного процесса; ультразвуковое исследование мягких тканей, соответствующих локализации воспалительного процесса; общий клинический анализ крови (лейкоцитоз, СОЭ, ЛИИ), общий анализ мочи, биохимический анализ крови, исследования на ВИЧ-инфекцию, вирусные гепатиты В и С, сифилис. Всем больным проводился единый по объёму и характеру комплекс основных лечебных мероприятий: широкое вскрытие гнойного очага под общим обезболиванием, ревизия и адекватное дренирование клетчаточных пространств, по показаниям удаление «причинного» зуба, антибактериальная, инфузионно-детоксикационная, десенсибилизирующая, общеукрепляющая терапия. Адекватное дренирование клетчаточных пространств у пациентов основной группы проводилось сорбционным материалом на основе микроволоконистой полимерной матрицы иммобилизованными частицами наноструктурного оксигидроксида алюминия (ОГА), модифицированными коллоидным серебром (ОГА(Ag)) (рис. 1).

Выпускается материал в стерильной упаковке 10×10 см под названием: «Полотно нетканое антимикробное сорбционное «ВитаВаллис». Перед использованием вскрывается стерильная упаковка, в зависимости от клинической ситуации нетканое по-

лотно разрезается на несколько частей и применяется как дренирующий сорбционный материал (рис. 2).

Оценка местного течения раневого процесса основывалась на характере и объёме экссудата, сроках очищения раны, сохранении инфильтрации, а также появлении грануляций, краевой эпителизации, сроках наложения вторичных швов и длительности госпитализации.

Характер течения раневого процесса оценивался на основании цитологического исследования мазков-отпечатков, взятых с разных участков раны на 1-е, 3-и, 5-е и 7-е сутки послеоперационного периода. Цитологические препараты после фиксации окрашивались азур-эозином по методу Романовского-Гимза. Подсчёт цитограммы отделяемого ран проводился на микроскопе Carl Zeiss Axioskop 40 FL при увеличении 1000x1,5x10 и включал анализ 400-500 клеточных форм. Оценка цитограмм содержимого гнойных ран проводилась по процентному соотношению следующих клеток: нейтрофильные гранулоциты без признаков деструкции, нейтрофильные гранулоциты с деструктивными изменениями (нечёткие контуры клеток и их ядер, повреждённые клетки), макрофаги, фагоциты (макрофаги с остатками фагоцитированного материала, вакуолями), лимфоциты, эозинофилы, клетки фибробластического ряда (фибробласты), полибласты (крупные узкоплазменные клетки с мелкосетчатым хроматином ядра, камбиальные тканевые элементы).



а



б

Рис 2 (а,б) Изготовленное дренажное устройство из сорбционного материала «ВитаВаллис»

Таблица Местный эффект лечения одонтогенных флегмон в исследуемых группах ($M \pm m$)

Показатель	Основная группа (n=36), сутки	Контрольная группа (n=36), сутки
Сроки очищения ран от некротических тканей	2,2±0,14*	5,32±0,41
Сроки прекращения гнойной экссудации	4,58±0,83*	7,61±0,23
Сроки появления грануляций в ране	5,12±0,08*	9,24±0,22
Сроки появления краевой эпителизации	7,12±0,81*	11,24±0,22
Сроки наложения вторичных швов	8,24±0,12*	12,03±0,15
Сроки госпитализации	10,07±0,13*	14,42±1,54

Примечание: * – достоверные отличия от группы сравнения ($p < 0,05$)

Статистическую обработку проводили при помощи пакета программ «Statistica 6.0» (Statsoft Inc., США). Количественные показатели выражались в виде $M \pm m$, где M – среднее выборочное значение, m – стандартная ошибка среднего. Внутри- и межгрупповые различия показателей оценивались с использованием непараметрического U-критерия Манна-Уитни, различия считали статистически значимыми при $p < 0,05$.

РЕЗУЛЬТАТЫ И ИХ ОБСУЖДЕНИЕ

Проведённый анализ исследования показал выраженную положительную динамику как местных, так и общих симптомов гнойно-воспалительного процесса в основной группе больных, где применялся в качестве сорбционного материала дренирующий сорбент «ВитаВаллис». В табл. приводится сравнительная оценка местного статуса раны у пациентов в исследуемых группах.

В результате проведённого исследования выявлено, что сроки очищения раны от некротических тканей, прекращения экссудации, начало процесса регенерации были самими короткими у больных основной группы, где применялся дренирующий сорбент «ВитаВаллис» (рис. 3, 4).

Благоприятное течение раневого процесса у больных основной группы позволило осуществить раннее наложение вторичных швов, что ускорило процесс заживления раны (рис. 5). В контрольной группе больных в течение длительного времени сохранялись признаки гнойной интоксикации организма. Данный факт был обусловлен всасыванием токсинов и продуктов жизнедеятельности патогенных микроорганизмов, что диктовало необходимость не только активного применения дезинтоксикационных растворов, но и проведения мероприятий по повышению общей реактивности организма. Применение сорбционно-апликационной терапии позволило уменьшить сроки лечения

больных с одонтогенными флегмонами ЧЛО на $4,35 \pm 1,41$ суток ($p < 0,05$). Средние сроки очищения раны и прекращения гнойной экссудации при применении данного сорбционного материала ($4,58 \pm 0,83$ суток) были достоверно короче ($p < 0,05$), чем при традиционных методах ($7,61 \pm 0,23$). Появление грануляций отмечено на $5,12 \pm 0,08$ сутки против $9,24 \pm 0,22$ суток в контрольной группе, возможность наложения ранних вторичных швов появилась на $8,24 \pm 0,12$ сутки против $12,03 \pm 0,15$ суток в контрольной группе.

Полученные данные свидетельствуют о том, что у пациентов основной группы нормализация общеклинических показателей происходила наиболее динамично. У больных, леченных предлагаемым способом, отмечалось снижение показателя лейкоцитарного индекса интоксикации (ЛИИ) на 3-е сутки, тогда как в контрольной группе явное снижение ЛИИ наблюдалось лишь на 5-7-е сутки исследования.

Клиническая эффективность дренирующего сорбента «ВитаВаллис» нашла подтверждение в цитологическом исследовании раневого содержимого больных с одонтогенными флегмонами ЧЛО. Использование дренажного сорбента уже на первые сутки исследования приводило к преобладанию в ране деструктивных форм нейтрофилов – 91,4% против 49% в контроле, что свидетельствует об усиленной эффекторной функции этих клеток в условиях сорбирования из раны микроорганизмов. Известно, что нейтрофильные гранулоциты являются основными фагоцитами микрофлоры, после лизирования которых клетки подвергаются внутриклеточному повреждению и некрозу. Наличие большого числа разрушающихся нейтрофилов может стать подтверждением активного фагоцитоза патогенной флоры.

На 3-е сутки послеоперационного периода число гранулоцитов с деструктивными изменениями существенно снизилось до 35,9% против 42,3% в контроле, однако значительно увеличилось число макрофагов – 7,1% против 1,9% в контроле и их фагоцитирующих форм – 11,7% и 0% соответственно, что может

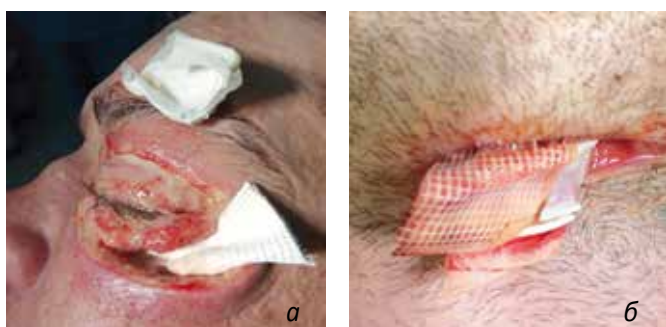


Рис. 3 Дренирование гнойных полостей сорбционным материалом «ВитаВаллис» (2-е сутки наблюдения).

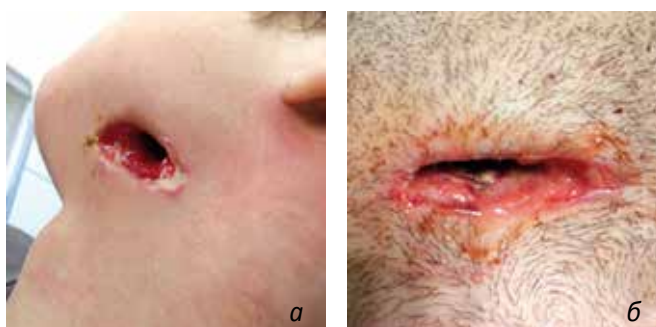

Рис. 4 Состояние гнойных ран в результате применения дренажных устройств, изготовленных из сорбционного материала «ВитаВаллис» (4-е сутки наблюдения).

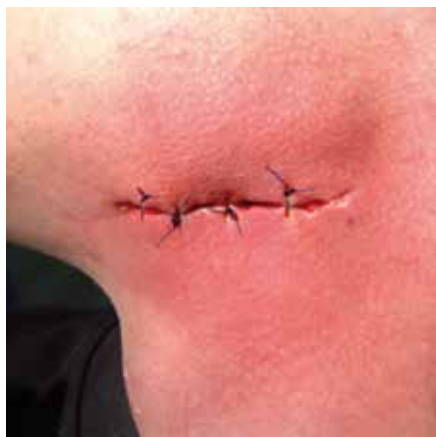

Рис. 5 Состояние раны после наложения наводящих швов (5-е сутки наблюдения).

свидетельствовать об активном очищении раны сорбционным материалом. Показательно, что на этом сроке только в опытной группе в цитологическом мазке отмечались единичные фибробласты и полибласты, а также лимфоциты – 1,9% против 0% в контроле, что демонстрирует начало репаративных процессов с участием иммунной системы.

На 5-е сутки исследования в ранах с дренирующим сорбентом отмечалось некоторое снижение макрофагальных элементов (в целом, до 11,9%, из них форм с фагоцитозом – 2,1%), но отмечалось увеличение числа лимфоидных клеток до 4,6% против 0,1% в контроле, что может свидетельствовать о регуляторном участии лимфоцитов в регенераторных процессах. В контрольной группе в эти сроки 94% всех клеток составляли нейтрофильные гранулоциты, а макрофаги встречались единично (1,4%), так же как и клетки с фагоцитозом (2,2%), кроме того, впервые выявлялись в цитогамме лимфоциты (0,6%).

На 7-е сутки наблюдения в мазке со дна раны, дренированной сорбентом, преобладали нейтрофильные гранулоциты (88,6%), в том числе с деструктивными изменениями (50,7%), но

в большом количестве выявлялись макрофагальные элементы (7,7%) и фагоцитирующие формы (3,5%), что свидетельствовало об активном процессе очищения от микрофлоры и детрита.

Анализ контрольной группы показал, что на всём протяжении срока наблюдения доля нейтрофильных гранулоцитов оставалась практически неизменной (соответственно 94%, 94,3%, 94%, 93,3%), макрофагальная реакция отмечалась только на 5-й день.

ЗАКЛЮЧЕНИЕ

Таким образом, сорбционный материал на основе полимерной матрицы и наноструктурных частиц оксигидроксида алюминия, импрегнированного коллоидным серебром, может успешно использоваться во всех фазах течения гнойно-воспалительного процесса у больных с одонтогенными флегмонами челюстно-лицевой области. В ходе проведённого исследования нами установлено, что использованный материал обладает как гидрофильным, так и гидрофобным воздействием на гнойный процесс, т.е. в фазе воспаления сорбционный материал ускоряет очищение гнойной раны, а в фазе гранулирования и эпителизации улучшает процессы репаративной регенерации. Кроме того, нами выявлена избирательная адгезия на его поверхности некротических масс гнойного очага, а также выраженный обезболивающий эффект, столь необходимые для лечения данной категории больных. Использование сорбционного материала «ВитаВаллис» при местном лечении флегмон ЧЛО способствует более быстрому улучшению общего состояния пациента и купированию местных признаков гнойно-воспалительного процесса, что позволяет сократить сроки стационарного лечения больных на $4,35 \pm 1,41$ койко-дня ($p < 0,05$). Разработанный дренирующий сорбент является высокоэффективным средством нового поколения для местного лечения гнойных ран. Его отличают простота и атравматичность применения, отсутствие токсического влияния на окружающие ткани, высокие сорбционные и противовоспалительные свойства.

ЛИТЕРАТУРА REFERENCES

1. Нестеров АВ, Лебедев МВ, Захарова ИЮ. Частота и структура гнойно-воспалительных заболеваний челюстно-лицевой области (по материалам отделения челюстно-лицевой хирургии Пензенской областной клинической больницы им. Н.Н. Бурденко). *Вестник Пензенского государственного университета*. 2017;17(1):65-71.
1. Nesterov AV, Lebedev MV, Zakharova IYu. Chastota i struktura gnoyno-vospalitel'nykh zabolevaniy chelyustno-litsevoy oblasti (po materialam otdeleniya chelyustno-litsevoy khirurgii Penzenskoy oblastnoy klinicheskoy bol'nitsy im. N.N. Burdenko) [Frequency and structure of pyoinflammatory diseases of maxillofacial region (based on materials of unit of maxillofacial surgery of Burdenko Regional Clinical Hospital)]. *Vestnik Penzenskogo gosudarstvennogo universiteta*. 2017;17(1):65-71.
2. Тимофеев АА. Профилактика гнойно-воспалительных осложнений в хирургической стоматологии и челюстно-лицевой хирургии. *Стоматолог-практик*. 2015;4:34-6.
2. Timofeev AA. Profilaktika gnoyno-vospalitel'nykh oslozhneniy v khirurgicheskoy stomatologii i chelyustno-litsevoy khirurgii [Prevention of pyoinflammatory complications in oral and maxillofacial surgery]. *Stomatolog-praktik*. 2015;4:34-6.
3. De Angelis AF, Barrowman RA, Harrod R, Nastri AL. Review article: Maxillofacial emergencies: oral pain and odontogenic infections. *Emerg Med Australas*. 2014;26(4):336-42. Available from: <https://doi.org/10.1111/1742-6723.12266>.
3. De Angelis AF, Barrowman RA, Harrod R, Nastri AL. Review article: Maxillofacial emergencies: oral pain and odontogenic infections. *Emerg Med Australas*. 2014;26(4):336-42. Available from: <https://doi.org/10.1111/1742-6723.12266>.
4. Доржиев ТЭ, Хитрихеев ВЕ, Саганов ВП, Раднаева ЛД. Оптимизация диагностики и лечения флегмон челюстно-лицевой области (обзор литературы). *Бюллетень ВСНЦ СО РАМН*. 2015;102(2):111-4.
4. Dorzhiev TE, Khitrikheev VE, Saganov VP, Radnaeva LD. Optimizatsiya diagnostiki i lecheniya flegmon chelyustno-litsevoy oblasti (obzor literatury) [Optimization of diagnostics and treatment of phlegmones of maxillofacial region (Literature review)]. *Byulleten' VSNTS SO RAMN*. 2015;102(2):111-4.
5. Dragostin OM, Samal SK, Dash M, Lupascu F. New antimicrobial chitosan derivatives for wound dressing applications. *Carbohydrate Polymers*. 2016;141(4):28-40.
5. Dragostin OM, Samal SK, Dash M, Lupascu F. New antimicrobial chitosan derivatives for wound dressing applications. *Carbohydrate Polymers*. 2016;141(4):28-40.

- Харитонов ЮМ, Фролов ИС. Новые технологии в лечении больных одонтогенной инфекции. *Фундаментальные исследования*. 2014;7:582-5.
- Недосейкина ТВ, Глухов АА, Коротких НГ. Современные направления комплексного лечения больных с флегмонами челюстно-лицевой области и шеи. *Фундаментальные исследования*. 2014;4:641-6.
- Мохова ОС. Современные методы лечения гнойных ран. *Журнал анатомии и гистопатологии*. 2013;2(4):15-21.
- Медведев ЮА, Гюнтер ВА, Харнас ПС. Применение эластических ретракторов при лечении больных с флегмонами челюстно-лицевой области. *Российский стоматологический журнал*. 2013;4:40-3.
- Glass GE, Murphy RF, Nanchahal GJ. Does negative pressure wound therapy influence subjacent bacterial growth? A systematic review. *J Plast Reconstr Aesthet Surg*. 2017;70(8):1028-37.
- Кабисова ГС. Сравнительный анализ эффективности современных форм дренирующих сорбентов в местном лечении гнойных ран лица и шеи. *Вестник РГМУ*. 2011;4:75-8.
- Луценко ВД, Шапошников АА, Круть УА, Маголин ГФ, Лукханова ЕМ, Иванчикова КН, и др. Обоснование применения биоактивных сорбционно-гелиевых композиций при лечении гнойных ран. *Новости хирургии*. 2016;24(3):222-6.
- Винник ЮС, Маркелов НМ, Тюрюмин ВС. Современные методы лечения гнойных ран. *Сибирское медицинское обозрение*. 2013;1:18-24.
- Смотрин СМ, Ославский АИ, Меламед ВД, Гракович ПН. Сорбционно-дренажные устройства в комплексном лечении гнойных ран и абсцессов мягких тканей. *Новости хирургии*. 2016;24(5):457-64.
- Абаев ЮК. *Хирургическая повязка*. Минск, РБ: Беларусь; 2005. 150 с.
- Фоменко АН, Пехенько ВГ, Тихонова ИН, Бакина ОВ. Оценка биологического действия перевязочного материала на основе полимерной матрицы и наноструктурных частиц оксигидроксида алюминия. *Сибирский медицинский журнал*. 2013;2:103-7.
- Серова АН, Пехенько ВГ, Тихонова ИН, Глазкова ЕА, Бакина ОВ, Лернер МИ, и др. Антимикробная активность перевязочного материала, импрегнированного коллоидным серебром. *Сибирский медицинский журнал*. 2012;3:137-41.
- Kharitonov YuM, Frolov IS. Novye tekhnologii v lechenii bol'nykh odontogennoy infektsii [New technologies in the patient treatment of odontogenic infection]. *Fundamental'nye issledovaniya*. 2014;7:582-5.
- Nedoseykina TV, Glukhov AA, Korotkikh NG. Sovremennye napravleniya kompleksnogo lecheniya bol'nykh s flegmonami chelyustno-litsevoy oblasti i shei [Modern tendencies of complex treatment of patients with phlegmones of maxillofacial region and neck]. *Fundamentalnye issledovaniya*. 2014;4:641-6.
- Mokhova OS. Sovremennye metody lecheniya gnoynykh ran [Modern methods of treatment of septic wounds]. *Zhurnal anatomii i gistopatologii*. 2013; 2(4):15-21.
- Medvedev YuA, Gyunter VE, Kharnas PS. Primenenie elasticheskikh retraktorov pri lechenii bol'nykh s flegmonami chelyustno-litsevoy oblasti [The using of elastic retractors in treatment phlegmon of maxillofacial area]. *Rossiyskiy stomatologicheskii zhurnal*. 2013;4:40-3.
- Glass GE, Murphy RF, Nanchahal GJ. Does negative pressure wound therapy influence subjacent bacterial growth? A systematic review. *J Plast Reconstr Aesthet Surg*. 2017;70(8):1028-37.
- Kabisova GS. Sravnitel'nyy analiz effektivnosti sovremennykh form dreniruyushchikh sorbentov v mestnom lechenii gnoynykh ran litsa i shei [Comparative analysis of efficiency of modern forms of sorbing agents in local treatment of septic wounds of face and neck]. *Vestnik RGMU*. 2011;4:75-8.
- Lutsenko VD, Shaposhnikov AA, Krut UA, Magolin GF, Lukhanina EV, Ivanckikova KN, i dr. Obosnovanie primeneniya bioaktivnykh sorbtionno-gelievyykh kompozitsiy pri lechenii gnoynykh ran [Substantiation of using bioactive sorption gel formulations for treatment of pyogenic wounds]. *Novosti khirurgii*. 2016;24(3):222-6.
- Vinnik YuS, Markelov NM, Tyuryumin VS. Sovremennye metody lecheniya gnoynykh ran [Modern methods of treatment of septic wounds]. *Sibirskoe meditsinskoe obozrenie*. 2013;1:18-24.
- Smotrin SV, Oslavskiy AI, Melamed VD, Grakovich PV. Sorbtionno-drenazhnye ustroystva v kompleksnom lechenii gnoynykh ran i abstsessov myagkikh tkaney [Sorbtion-drainage devices in complex treatment of purulent wounds and abscesses of soft tissues]. *Novosti khirurgii*. 2016;24(5):457-64.
- Abaev YuK. *Khirurgicheskaya povyazka [Surgical dressing]*. Minsk, RB: Belarus; 2005. 150 p.
- Fomenko AN, Pekhenko VG, Tikhonova IN, Bakina OV. Otsenka biologicheskogo deystviya perevyazochnogo materiala na osnove polimernoy matritsy i nanostrukturnykh chastits oksigidroksida alyuminiya [Biological evaluation of wound dressing based on polymer matrices and nanostructured particles of aluminum oxyhydroxide]. *Sibirskiy meditsinskiy zhurnal*. 2013;2:103-7.
- Serova AN, Pekhenko VG, Tikhonova IN, Glazkova EA, Bakina OV, Lerner MI, i dr. Antimikrobnaya aktivnost' perevyazochnogo materiala, impregnirovannogo kolloidnym serebrom [Antimicrobial activity of dressings impregnated with colloidal silver]. *Sibirskiy meditsinskiy zhurnal*. 2012;3:137-41.

И СВЕДЕНИЯ ОБ АВТОРАХ

Тазин Дмитрий Иванович, ассистент кафедры стоматологии, Сибирский государственный медицинский университет

Шакиров Мухамеджан Нигматович, доктор медицинских наук, профессор кафедры стоматологии, Сибирский государственный медицинский университет

Тазин Иван Дмитриевич, доктор медицинских наук, профессор кафедры стоматологии, Сибирский государственный медицинский университет

Плешко Раиса Ивановна, доктор медицинских наук, профессор кафедры морфологии и общей патологии, Сибирский государственный медицинский университет

Информация об источнике поддержки в виде грантов, оборудования, лекарственных препаратов

Финансовой поддержки со стороны компаний-производителей лекарственных препаратов и медицинского оборудования авторы не получили.

Конфликт интересов: отсутствует.

И AUTHOR INFORMATION

Tazin Dmitry Ivanovich, Assistant of the Department of Dentistry, Siberian State Medical University

Shakirov Mukhamedzhan Nigmatovich, Doctor of Medical Sciences, Professor of the Department of Dentistry, Siberian State Medical University

Tazin Ivan Dmitrievich, Doctor of Medical Sciences, Professor of the Department of Dentistry, Siberian State Medical University

Pleshko Raisa Ivanovna, Doctor of Medical Sciences, Professor of the Department of Morphology and General Pathology, Siberian State Medical University

✉ АДРЕС ДЛЯ КОРРЕСПОНДЕНЦИИ:

Шакиров Мухамеджан Нигматович

доктор медицинских наук, профессор кафедры стоматологии, Сибирский государственный медицинский университет

634034, Российская Федерация, г. Томск, ул. Советская, 84, кв. 50

Тел.: (+7) 913 1175700

E-mail: shakirov1948@mail.ru

✉ ADDRESS FOR CORRESPONDENCE:

Shakirov Mukhamedzhan Nigmatovich

Doctor of Medical Sciences, Professor of the Department of Dentistry, Siberian State Medical University

634034, Russian Federation, Tomsk, str. Sovetskaya 84, apt. 50

Tel.: (+7) 913 1175700

E-mail: shakirov1948@mail.ru

ВКЛАД АВТОРОВ

Разработка концепции и дизайна исследования: ТДИ, ШМН

Сбор материала: ТДИ, ПРИ

Статистическая обработка данных: ТДИ, ТИД, ПРИ

Анализ полученных данных: ТДИ, ШМН, ПРИ

Подготовка текста: ТДИ, ТИД

Редактирование: ШМН, ТИД

Общая ответственность: ТДИ

Submitted 05.12.2017

Accepted 19.03.2018

Поступила 05.12.2017

Принята в печать 19.03.2018