



# Осложнения рентгеноэндоваскулярных лечебных вмешательств у пациентов старше одного года с врождёнными пороками сердца

Ф.Х. Норов, Б.Г. Алесян, М.Г. Пурсанов

Научный центр сердечно-сосудистой хирургии им. А.Н. Бакулева РАМН, г.Москва, Россия

За десятилетний период (2000-2009 гг.) в отделении рентгенохирургических методов исследования и лечения сердца и сосудов НЦ ССХ им. А.Н.Бакулева РАМН 2257 больным старше одного года было выполнено 2364 рентгеноэндоваскулярных лечебных вмешательства с различными врождёнными пороками сердца (ВПС). Эндоваскулярные методы лечения у больных старше одного года жизни с ВПС явились относительно безопасными, а частота осложнений и летальности составила 2,7% и 0,13% соответственно. Наиболее частыми причинами возникновения осложнений стали технические погрешности – 1,7% случаев (с летальностью – 0,4%). Осложнения, связанные с доступом, отмечены в 0,6%, а нарушения с ритмами сердца – в 0,4% наблюдений. Высокая частота осложнений наблюдалась у пациентов старше трёх лет (2 группа) – 2,4% с летальностью 0,2%.

**Ключевые слова:** врождённые пороки сердца, осложнения рентгеноэндоваскулярных лечебных вмешательств

**ВВЕДЕНИЕ.** На протяжении нескольких десятилетий в мировой и отечественной медицине остаётся актуальной проблема лечения врождённых пороков сердца (ВПС). Современное состояние оказания помощи больным старше одного года жизни с ВПС уже невозможно представить без эндоваскулярных методов лечения. В последние годы отмечается рост количества транслюминальных баллонных вальвулопластик (ТЛБВП) при изолированных клапанных стенозах легочной артерии (ЛА) и аорты (Ао) [1]. Накоплен большой опыт выполнения транслюминальных баллонных ангиопластик (ТЛБАП) при периферических стенозах ЛА, коарктации (Ко) и рекоарктации Ао [2]. Применение стентов при устранении обструкции периферических стенозов ЛА и перешейка Ао позволило улучшить как непосредственные, так и отдалённые результаты баллонных дилатаций [2]. Значительно увеличилось количество эмболизационных операций и процедур с использованием различных окклюдеров для закрытия септальных дефектов, открытого артериального протока (ОАП) и других патологических сообщений [3]. Также в арсенале специалистов по рентгеноэндоваскулярному лечению остаётся неизменной баллонная дилатация и стентирование межпредсердной перегородки (МПС) у пациентов старше одного года жизни.

По сравнению с открытыми операциями, выполняющимися при сердечно-сосудистых заболеваниях, преимуществом эндоваскулярных вмешательств является малотравматичность операций и сокращение сроков госпитализации пациентов. Однако одной из причин, снижающей эффективность эндоваскулярных вмешательств у больных старше одного года жизни с ВПС, является возникновение осложнений.

**ЦЕЛЬ ИССЛЕДОВАНИЯ:** изучить частоту развития осложнений у пациентов старше одного года жизни в зависимости от вида выполненного лечебного вмешательства и возраста.

**МАТЕРИАЛ И МЕТОДЫ.** За период с 2000 по 2009 год в отделении РХИиЛСС НЦ ССХ им. А.Н. Бакулева РАМН 2264 больным старше одного года с ВПС было выполнено 2364 рентгеноэндоваскулярных лечебных вмешательства. Осложнения имели место у 63 (2,8%) пациентов. Возраст больных колебался от одного года до 45 лет.

Для более объективного анализа осложнений больные были разделены на 2 группы в зависимости от возраста. В 1 группу вошли пациенты от одного года до 3-х лет (n=508), а во 2 группу – старше 3-х лет (n=1756).



С целью более детального анализа возникшие осложнения были разделены на группы по виду и причине их возникновения, таких как:

- осложнения, связанные с доступом: тромбоз бедренной артерии и вены, пульсирующая гематома и отрыв бедренной вены;
- технические осложнения, связанные с методикой проведения процедуры: перфорация сердца и сосудов, разрыв сосудов, повреждение коронарной артерии, миграция и дислокация устройств, дефрагментация баллона или катетера;
- нарушения ритма сердца: брадикардия, АВ-блокада и фибрилляция желудочков, потребовавшие интенсивных методов лечения.

**РЕЗУЛЬТАТЫ.** В таблице представлены данные о частоте осложнений и летальности при различных эндоваскулярных вмешательствах у пациентов с ВПС старше одного года.

Анализ выполненных рентгеноэндоваскулярных лечебных вмешательств (РЭЛВ) за период с 2000 по 2009гг. показал, что наибольшее количество осложнений и летальности имело место в начале 2000-х годов. С увеличением количества РЭЛВ и накоплением опыта частота осложнений значительно снизилась с 7,5% (2000г.) до 0,9% (2009г.), а летальность с 0,6% (2001г.) до 0,0% (2009г.) (диаграмма).

При выполнении ТЛБВП клапанного стеноза лёгочной артерии (КСЛА) и клапанного стеноза аорты (КСАо) у 418 больных осложнения возникли в 7 (1%) наблюдениях с летальностью 0,2% (n=1).

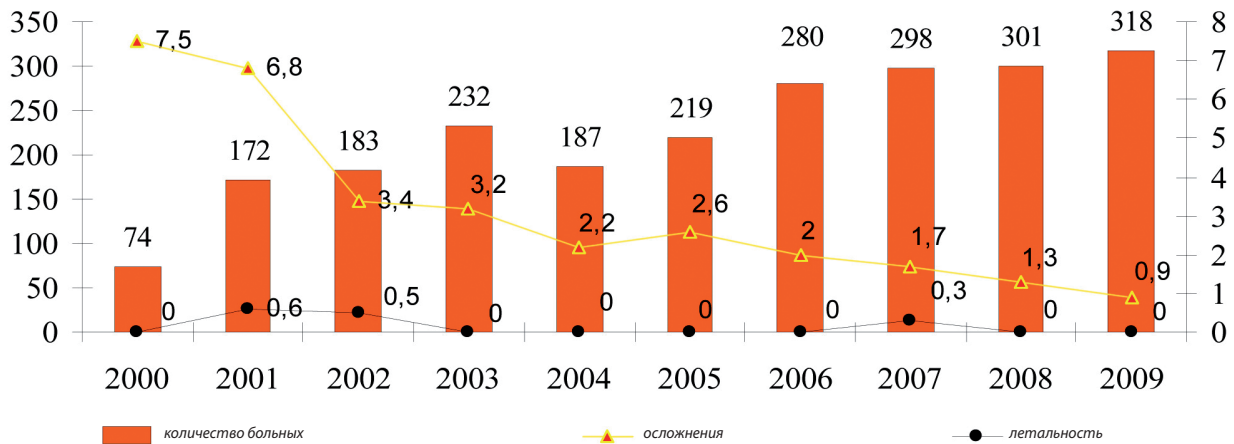
ТЛБВП КСЛА была выполнена 296 пациентам. Осложнения имели место у 3 (1%) больных. Последние, в зависимости от возраста, распределились следующим образом: в 1 группе (n=87) осложнений не отмечено; у больных старше 3 лет (2 группа, n=209)

**ТАБЛИЦА. ЧАСТОТА ОСЛОЖНЕНИЙ И ЛЕТАЛЬНОСТИ ПРИ РАЗЛИЧНЫХ РЭЛВ У БОЛЬНЫХ С ВПС**

Название операции	Количество больных	Осложнения		Летальность	
		n	%	n	%
ТЛБВП:	418	7	1,7	1	0,2
- КСЛА	296	3	1	--	--
- КСАо	122	4	3,3	1	0,8
Эмболизационная терапия:	833	32	3,8	1	0,12
- ОАП	657	22	3,3	--	--
- БАЛКА	162	9	5,5	--	--
- КСФ	8	-	--	--	--
- Реканализированный антеградный кровоток из ПЖ в ЛА	1	1	100	1	100
ТЛБАП и стентирование:	378	15	3,9	1	0,3
- ЛА	238	13	5,5	1	0,4
- КоАо	109	2	--	--	--
- Другие сосуды	31	-	--	-	--
Закрытие окклюдерами:	594	4	0,7	--	--
- ДМПП	346	-	--	--	--
- ОАП	160	2	1,3	--	--
- ДМЖП	68	2	2,9	--	--
- Другие сообщения	20	-	--	--	--
Баллонная дилатация и стентирование МПС	34	2	5,8	1	2,9
<b>ВСЕГО</b>	<b>2257</b>	<b>60</b>	<b>2,7</b>	<b>3</b>	<b>0,2</b>

**Примечание:** ОАП – открытый артериальный проток; БАЛКА – большие аорто-лёгочные коллатеральные артерии; КСФ – коронарно-сердечная фистула; ПЖ – правый желудочек; ДМПП – дефект межпредсердной перегородки; ДМЖП – дефект межжелудочковой перегородки; МПС – стентирование межпредсердной перегородки.

**ДИАГРАММА. ЧАСТОТА ОСЛОЖНЕНИЙ И ЛЕТАЛЬНОСТИ У БОЛЬНЫХ С ВПС, ПОДВЕРГНУТЫХ РЭЛВ ЗА ПЕРИОД С 2000 ПО 2009 гг.**



осложнения имели место в 3 (1,43%) случаях. У 2 (0,95%) пациентов отмечены нарушения ритма сердца (брадикардия), у 1 (0,47%) – произошла поломка диагностического катетера (техническое осложнение), который в последующем был удалён ловушкой.

При выполнении ТЛБВП КСАо (n=122) осложнения наблюдались только у больных старше 3-х лет (2 группа) (n=94), которые встречались у 4 (4,25%) пациентов, в 1,06% (n=1) случаев с летальным исходом, из-за повреждения ствола левой коронарной артерии. Ещё у 3 (3,19%) больных возник тромбоз бедренных артерий (осложнение, связанное с местом доступа), что потребовало выполнения тромбэктомии.

По данным нашего исследования эмболизационная терапия была выполнена 851 пациенту, после чего осложнения наблюдались у 32 (3,8%) больных с 1 (0,12%) летальным исходом.

Эмболизация спиралью небольших ОАП выполнена 657 пациентам, при этом осложнения имели место у 22 больных (3,3%). У 175 пациентов от 1 до 3-х лет (1 группа), осложнения имели место в 3 (1,71%) случаях. У 2 (1,14%) больных произошла миграция спирали (технические осложнения) в подвздошную артерию, которая впоследствии была удалена ловушкой. В 1 (0,57%) случае после операции возник тромбоз бедренной артерии (осложнение, связанное с доступом), завершившийся тромбэктомией. Во 2 группе (n=482) осложнения возникли в 19 (3,94%) случаях. Наибольшее их количество появилось вследствие миграции спирали (технические) и возникли у 16 (3,31%) больных из-за попытки эмболизации ОАП диаметром около 4 мм. У 3 (0,62%) больных наблюдались осложнения, связанные с доступом, в 2 случаях развился тромбоз бедренных артерий, в одном – пульсирующая гематома.

Специфическими осложнениями эмболизации ОАП следует считать миграцию спиралей (технические осложнения) и развитие тромбоза бедренных артерий.

При атрезии лёгочной артерии одним из методов лечения, развившихся коллатеральных артерий, является их эмболизация спиралью. Эмболизация БАЛКА выполнена 162 больным, у 9 (5,5%) из них возникли осложнения.

Пациентам до 3-х лет (1 группа) было выполнено 26 эмболизаций БАЛКА. У 136 прооперированных больных старше 3-х лет (2 группа) различные осложнения наблюдались только в 9 (6,61%) случаях. Чаще наблюдались технические осложнения, развившиеся у 6 (3,5%) больных. Осложнения возникали в тех случаях, когда имелись извитые коллатеральные артерии или же проксимальный отдел был уже, чем дистальные отделы БАЛКА. При попытке катетеризации БАЛКА в 2 случаях произошла их перфорация, которую удалось эмболизировать, а у 4 больных отмечалась миграция спиралей, потребовавшая их удаления ловушкой. В 3 (1,75%) случаях возник тромбоз бедренных артерий, из-за чего потребовалось выполнить тромбэктомию.

Одним из методов закрытия частичного кровотока после операции Фонтена является спиральная эмболизация. В одном случае у больного 2 возрастной группы (старше 3-х лет) при попытке эмболизации антеградного кровотока несколькими спиралью произошла их миграция в левую лёгочную артерию с развитием её тромбоза, после чего пациент умер.

Технически сложной рентгеноэндоваскулярной процедурой считается ТЛБАП и стентирование. При выполнении данного вмешательства 378 пациентам, у 15 (3,9%) возникли различные виды осложнений, приведшие к летальному исходу одного (0,3%) из них.



При ТЛБАП и стентировании лёгочной артерии у 238 больных осложнения имели место в 13 (5,5%) наблюдениях, приведшие к летальному исходу в одном (0,4%) случае. Больному с осложнённым течением после наложения системно-лёгочного анастомоза выполнена баллонная дилатация ранее наложенного анастомоза, что привело к его разрыву и смерти. Все операции выполнялись пациентам старше 3-х лет (2 группа).

У 7 (2,9%) пациентов осложнения были техническими. В 3 случаях произошёл циркулярный разрыв баллонного катетера, что является очень опасным вследствие его дефрагментации, в одном случае фрагмент был удалён хирургическим путём, в 2 случаях фрагменты удалены эндоваскулярной ловушкой. У одного пациента после перфорации ствола ЛА удалось его ушить хирургическим путём. В 2 случаях наблюдалась миграция стента: у одного больного стент переместился в ствол лёгочной артерии, у второго – в концевую ветвь левой ЛА, где и был оставлен.

Нарушения ритма сердца наблюдались у 6 (2,5%) больных: брадикардия развилась у 3 пациентов, АВ-блокада, потребовавшая имплантации электрокардиостимулятора – у 2, фибрилляция желудочков – у 1.

Осложнения при ТЛБАП и стентировании КоАо (n=109) возникли только в 2 (1,56%) случаях. Оба пациента были старше 3 лет (2 группа) (n=87). В 1 (1,1%) случае развился тромбоз бедренной артерии – выполнена тромбэктомия, во 2-ом (1,1%) случае наблюдалась дислокация стента ниже стеноза, где он и был раскрыт, а в месте коарктации имплантирован дополнительный стент.

В последнее десятилетие рентгенохирурги очень широко начали использовать окклюдеры для закрытия некоторых патологических сообщений. При закрытии септальных дефектов, ОАП и других сообщений окклюдером у 625 пациентов осложнения возникли в 4 (0,64%) случаях.

При закрытии ДМЖП у пациентов старше 3-х лет (n=68) осложнения развились у 2 (2,9%) пациентов, что было связано с доступом. У больных развился тромбоз бедренных артерий, который в обоих случаях закончился тромбэктомией.

Закрытие ОАП выполнено 160 пациентам, и в 2 (1,3%) случаях возникли осложнения (диаграмма 1). При выполнении закрытия ОАП у 39 больных в возрасте до 3 лет (1 группа) осложнения возникли в 2 (5,1%)

случаях, у одного осложнение было связано с доступом, у второго – техническое, в виде миграции окклюдера, который был удалён из подвздошных артерий хирургическим путём. Чаще всего данное вмешательство было произведено 121 больному старше 3-х лет.

При закрытии ДМПП у 346 пациентов осложнений не было (диаграмма 1). В редких случаях окклюдеры были использованы для закрытия: у 5 пациентов – реканализированного антеградного кровотока, в 5 случаях – БАЛКА, у 2 пациентов – дефекта аорто-лёгочной перегородки, в 2 случаях – коронаро-сердечной фистулы, у 2 пациентов – прорыва синуса Вальсальвы, в 2 случаях – сообщения между левым желудочком и правым предсердием и у 2 больных – для закрытия анастомоза Кули. Во всех указанных случаях осложнений не отмечено.

При выполнении баллонной дилатации МПС (n=34) осложнения имели место у 2 (5,9%) пациентов. В первой группе (n=11) осложнений не отмечалось. У пациентов старше 3 лет (2 группа) (n=23), в 2 (8,7%) случаях возникли технические осложнения. У одного пациента произошла перфорация проводником левого предсердия, а у второго – разрыв устья нижней полой вены.

Таким образом, частота осложнений после выполненных эндоваскулярных вмешательств составила 2,7%, приведшая к летальному исходу в 0,2% случаев. Наиболее часто встречались технические осложнения – в 63% (n=38) случаев. Миграция устройств наблюдалась у 27 пациентов, перфорация стенок сердца – у 1, перфорация сосудов – у 4, разрыв сосуда – у 1, окклюзия ЛКА – у 1, фрагментация катетера – у 1, фрагментация баллона – у 3. В несколько реже развились осложнения, связанные с доступом – 24% (n=21), в которых превалировал тромбоз бедренных артерий, наблюдавшийся у 13 пациентов, а в 1 случае имела место пульсирующая гематома. Нарушения ритма сердца наблюдались в 13% (n=23) случаев (брадикардия – у 5 больных, фибрилляция желудочков – у 1 и АВ-блокада – у 2).

Наибольшая частота осложнений и летальных исходов встречалась у пациентов старше 3-х лет (2 группа) – 2,4% и 0,2% соответственно. Высокая частота осложнений и летальности в данной группе была обусловлена тем, что именно этим пациентам выполнялись технически сложные вмешательства такие как: стентирование лёгочных артерий и коарктации аорты, закрытие ДМЖП и др. Реже осложнения отмечались у пациентов от одного года до 3 лет (2 группа) – 0,2%.



**ОБСУЖДЕНИЕ. Баллонная вальвулопластика клапанного стеноза лёгочной артерии.** Клапанный стеноз лёгочной артерии (КСЛА) представляет собой тяжёлую аномалию, при которой гемодинамические нарушения обусловлены препятствием на пути выброса крови из правого желудочка (ПЖ) [1]. В настоящее время одним из ведущих методов лечения данной патологии является ТЛБВП по методике, впервые предложенной С. Кэнном (S. Kan) в 1982г.

Несмотря на успешное применение данного метода в последние десятилетия и качественное улучшение используемых инструментов, всё ещё наблюдаются некоторые осложнения. Чаще всего у пациентов старше одного года развиваются различные нарушения ритма сердца, которые восстанавливаются либо самостоятельно, либо на фоне медикаментозной терапии. Основной причиной данного осложнения принято считать длительность механической обструкции баллонным катетером (более 10 секунд) просвета клапана ЛА [1,4]. Для предотвращения таких осложнений некоторые авторы предлагают использовать двухбаллонный метод дилатации, при котором сохраняется небольшой антеградный кровоток из ПЖ. В нашем исследовании при вальвулопластике КСЛА в 2 случаях развилась брадикардия, которую удалось купировать медикаментозно.

**Баллонная вальвулопластика клапанного стеноза аорты.** Проблема лечения врождённого КСАо является одной из наиболее сложных в кардиохирургии и в детской кардиологии [5]. Анатомо-патологические особенности порока обуславливают тяжесть клинического состояния, высокую естественную летальность, а также во многом определяют методы хирургической и эндоваскулярной коррекции [6].

По данным литературы при выполнении вальвулопластики КСАо на первый план выходят осложнения, связанные с доступом, такие как тромбоз и повреждение бедренных и подвздошных артерий. Причиной данных осложнений является применение катетеров большого профиля [5]. Для предотвращения повреждения артерий необходимо применять баллонные катетеры меньшего профиля, такие как Tyshak и Tyshak-mini, и вводить антикоагулянты во время процедуры и в ближайшем послеоперационном периоде [5,6]. Данные нашего исследования показали, что тромбоз бедренной артерии наблюдался у 3 (2,15%) пациентов старше 3-х лет, которым во всех случаях была выполнена успешная тромбэктомия. После появления баллона меньшего профиля (Tyshak) фирмы «NuMed» (Канада) и их использования в своей работе, ни в одном случае тромбоза бедренной артерии нами не отмечено.

При выраженном КСАо всегда остается высоким риск повреждения коронарных артерий. У пациентов с критическим КСАо при попытке катетеризации полости ЛЖ прямым проводником (0,035") можно повредить интиму коронарной артерии, что может привести к её окклюзии [5]. В нашей работе окклюзия коронарной артерии, приведшая к летальному исходу, возникла у 1 (0,8%) пациента. Для предотвращения данного осложнения рекомендуется тщательно соблюдать методику катетеризации и использовать проводники с мягким кончиком [5,6].

Кроме этого, по данным литературы, в ходе проведения вальвулопластики КСАо так же могут развиваться нарушения ритма сердца, которые, как правило, возникают при раздувании баллона и исчезают при его сдувании [6], но мы в своей практике у пациентов старше 1-го года таких осложнений не наблюдали.

**Эмболизационные процедуры.** В настоящее время эмболизационная терапия является методом выбора и в некоторых случаях полностью замещает собой традиционную хирургическую операцию у пациентов с открытым артериальным протоком (ОАП), коронарно-сердечными фистулами, системно-лёгочными коллатеральными и лёгочными артериально-венозными фистулами [6]. Несмотря на то, что эмболизационные процедуры технически не сложны, однако развитие некоторых осложнений негативно влияет на результат процедуры.

Одним из специфических осложнений эмболизационных процедур является миграция имплантируемых спиралей. В нашем исследовании миграция спиралей произошла у 22 больных, причём в 85% случаев их удалось удалить с помощью различных ловушек. Для снижения риска возникновения данного осложнения рекомендуется правильно подбирать диаметр и длину эмболизирующего устройства по отношению к эмболизируемому сосуду (1:2), применять контролируемые эмболизирующие устройства, а также чётко соблюдать технику выполнения данного вмешательства.

Другим специфическим осложнением считается тромбоз бедренных артерий. За анализируемый период у шести больных старше 3-х лет развился тромбоз бедренной артерии. Только в одном случае удалось выполнить ангиопластику, а всем другим больным была выполнена тромбэктомия. Причиной данного осложнения различные авторы считают использование катетеров большого диаметра, неадекватную антикоагулянтную терапию и длительность процедуры. Методами лечения тромбоза артерии являются общая или локальная фибринолитическая





терапия, или хирургический метод, а также проводниковая реканализация и ангиопластика [6,7].

**Баллонная ангиопластика и стентирование ЛА и КоАо.** ТЛБАП и стентирование магистральных сосудов является одной из самых сложных интервенционных процедур у детей с ВПС, и зачастую сопровождается рядом осложнений, частота которых колеблется, по данным различных авторов, от 5 до 13%, при этом летальность составляет 0,5-1% [8].

Анализ нашей работы показал, что осложнения при ТЛБАП и стентировании ЛА составили 5,5% с летальностью 0,4%, а при КоАо осложнения развились в 3,3% случаев.

Наиболее частым осложнением как при стентировании ЛА, так и при стентировании КоАо является дислокация стента с баллонного катетера при его проведении, либо смещение с места стеноза во время дилатации [9]. По данным литературы при стентировании ЛА частота миграции стента составляет 5% [10]. При стентировании КоАо описан случай миграции стента в правую подвздошную артерию, где он был впоследствии раскрыт [11]. Дислокацию стента при стентировании ЛА мы наблюдали у 2 (0,8%) пациентов, в одном случае стент был раскрыт в дистальном отделе ЛА, а в другом – стент был оставлен в просвете ствола ЛА до выполнения хирургической коррекции порока. При стентировании КоАо миграция стента отмечалась в одном случае, когда он сместился ниже коарктации, где и был зафиксирован, а в месте сужения был имплантирован дополнительный стент. Другим осложнением, развивающимся при стентировании ЛА и КоАо, является разрыв баллона. По данным литературы основной причиной разрыва баллонов является их перфорация краями стента при его смещении с баллона или же при бифуркационном стентировании [5]. Помимо этого, к разрыву баллона может привести чрезмерно высокое давление при его раздувании [5]. В нашем исследовании у 3 (1,2%) пациентов при стентировании ЛА возник разрыв баллона с его фрагментацией. При этом в одном случае фрагментированный баллон был удалён хирургическим методом, а в двух случаях фрагменты были удалены ловушкой.

Имеются данные о развитии диссекции и разрыве сосуда при имплантации стента в ЛА и в Ао, причиной чего является несоответствие просвета стентируемого сосуда диаметру баллонного катетера. Эти осложнения можно корригировать дополнительной имплантацией стента с покрытием, или же, если повреждены дистальные ветви ЛА, то пункцией полости плевры [12]. У 1 (0,4%) больного при стентиро-

вании ЛА нами наблюдался разрыв ЛА, приведший к летальному исходу.

Другим осложнением, возникающим при стентировании ЛА, является развитие нарушений ритма сердца. Причины их возникновения такие же, как и при баллонной вальвулопластике ЛА (см. осложнения ТЛБВП КСЛА). Нарушения ритма сердца в нашей работе наблюдались в 2,5% случаев (n=6).

По данным литературы в раннем послеоперационном периоде при стентировании КоАо и рекоарктации аорты тромбоз бедренной артерии наиболее часто встречается у пациентов младшей возрастной группы. Следовательно, для предотвращения осложнений, связанных с доступом, рекомендуется выполнять стентирование пациентам весом более 20 кг, а также применять антикоагулянтную терапию во время процедуры и в ближайшем послеоперационном периоде, в связи с использованием доставляющих систем большого диаметра [11]. При стентировании КоАо в 0,9% случаев (n=1) мы наблюдали развитие тромбоза бедренной артерии, кровоток по сосуду был восстановлен после тромбэктомии.

**Закрытие септальных дефектов и ОАП с помощью окклюдера Amplatzer.** В последние годы для закрытия септальных дефектов и ОАП успешно используются различные окклюдирующие системы. Широкое распространение в клинической практике получили окклюдеры Amplatzer, которые предназначены для закрытия ДМПП, ДМЖП, ОАП и др. Простота и эффективность в использовании и контролируемое позиционирование данных устройств дало возможность широкого их использования с низким риском развития осложнений.

В настоящее время применение современных окклюдеров при транскатетерном закрытии ОАП свели осложнения к минимуму [5,13]. В своей работе осложнения мы наблюдали у 2 (1,3%) пациентов. У одного (0,56%) больного с высокой лёгочной гипертензией после предварительного закрытия протока баллонным катетером и мониторинга давления в лёгочной артерии (зафиксировано снижение систолического давления в лёгочной артерии до 80 мм рт. ст.) произошла миграция окклюдера в бедренную артерию. Окклюдер был удалён из бедренной артерии посредством «ловушки», а проток был закрыт с использованием Amplatzer Muscular Ventricular Septal Occluder. Для предотвращения миграции окклюдера некоторые авторы предлагают определить степень лёгочной гипертензии (при высоком систолическом давлении использовать Amplatzer Muscular Ventricular Septal Occluder) и тщательно подбирать



размер окклюдера по отношению к диаметру потока (на 30% больше) [13].

Поскольку процедура транскатетерного закрытия ДМЖП является довольно сложной, риск возникновения осложнений достаточно велик [7,14]. К ним относятся как неблагоприятные последствия, связанные с использованием артериального доступа (тромбоз и повреждение поверхностной бедренной артерии и общей подвздошной артерии), так и осложнения, специфичные для данного вмешательства (развитие недостаточности аортального клапана после имплантации устройства, нарушения ритма сердца при повреждении проводящей системы сердца, воздушная эмболия, тромбоэмболия, повреждение клапанного аппарата) [7]. Осложнения при закрытии ДМЖП в нашей работе отмечены у 2 (2,9%) пациентов, в обоих случаях развился тромбоз бедренных артерий – выполнена тромбэктомия.

**Баллонная дилатация межпредсердного сообщения** является паллиативным методом лечения некоторых «синих пороков». Данная процедура осуществляется пациентам старше 2-х месяцев, которым невозможно выполнить процедуру Рашкинда. В нашем исследовании данное вмешательство было выполнено 34 пациентам старше одного года, при котором осложнения возникли у 2 (5,8%) больных, приведшие к летальному исходу у одного из них вследствие повреждения нижней полой вены. При баллонной дилатации важно, чтобы баллон располагался в полости сердца и не выступал в нижнюю полую или лёгочную вену, в противном случае возможен разрыв этих сосудов [5,10].

У одного пациента после прохождения через межпредсердное сообщение проводника возникла перфорация левого предсердия, что потребовало катетеризации полости перикарда. Принципиально важным моментом для профилактики данного осложнения является использование проводника 0,025" с мягким кончиком, а также использование коротких баллонных катетеров.

#### ВЫВОДЫ:

1. При выполнении рентгеноэндоваскулярных методов лечения у больных старше одного года с ВПС частота осложнений составила 2,7% с летальностью 0,13%.
2. Наиболее частыми причинами возникновения осложнений явились: технические – 1,7% случаев (с летальностью – 0,2%); осложнения, связанные с доступом – 0,6%; нарушения ритма сердца – 0,4%.

3. Высокая частота осложнений наблюдалась у пациентов старше 3-х лет (2 группа) – 2,4% с летальностью 0,2%. Реже осложнения отмечались у пациентов от одного года до 3-х лет (1 группа) – 0,2%.
4. Наибольшая частота развития осложнений при эндоваскулярных вмешательствах у пациентов старше одного года жизни отмечалась при баллонной дилатации МПС – 5,8% (с летальностью 2,9%).
5. Накопление опыта выполнения рентгеноэндоваскулярных лечебных вмешательств у больных старше одного года с ВПС и применение современного инструментария и оборудования позволили снизить частоту развития осложнений за десятилетний период с 7,5% до 0,9%, а летальность – с 0,6% до 0,0%.

#### ЛИТЕРАТУРА

1. Алекаян Б.Г. Баллонная вальвулопластика при изолированном клапанном стенозе лёгочной артерии/Руководство по рентгеноэндоваскулярной хирургии сердца и сосудов / Б.Г.Алекаян, М.М.Дадабаев, М.Х.Зуфаров / Под. ред.: Бокерия Л.А, Алекаян Б.Г. -М.2008. Том 2, глава 7. -С.65-81
2. Алекаян Б.Г. Баллонная ангиопластика при обструктивной патологии лёгочных артерий / Б.Г.Алекаян, В.П.Подзолков //Руководство по рентгеноэндоваскулярной хирургии сердца и сосудов/ Под. ред.: Бокерия Л.А, Алекаян Б.Г.- М.2008. Том 2. -С.145-183
3. Бокерия Л.А. Закрытие больших ОАП с помощью «Amplatzer Duct Occluder» //Руководство по рентгеноэндоваскулярной хирургии сердца и сосудов/ Л.А. Бокерия, Б.Г.Алекаян [и др.]// -М.2008. Том 2. - С.357-359
4. Stanger P. Balloon pulmonary valvuloplasty: Results of the Valvuloplasty and Angioplasty of Congenital Anomalies Registry/ Am J. Cardiol 1990; 65:775-783
5. Mullins C.E. Cardiac catheterization in congenital heart disease: pediatric and adult /Blackwell Publishing, Inc., 350 Main Street, Malden, Massachusetts 02148-5020, USA, 2006
6. Алекаян Б.Г. Эндоваскулярная хирургия при лечении врождённых пороков сердца/ Б.Г.Алекаян, Ю.С. Петросян [и др.]// Анналы хирургии.- 1996.№3. -С.54-63
7. Tullo R.M. Transcatheter umbrella closure of aortopulmonary window/ Heart - 1997; 77(5): 479-480



8. Rocchini A.P. Balloon angioplasty for peripheral pulmonary stenosis. In: Transcatheter therapy in pediatric cardiology/ A.P. Rocchini [et al.]// Editor Rao P.S. New York, 1993, Wiley-Liss, p.213-229
9. O'Laughlin M.P. Use of endovascular stents in congenital heart disease/ M.P.O'Laughlin. Circulation 1991; 83(6): 1923-1939
10. O'Laughlin M.P. Implantation and intermediate-term follow-up of stents in congenital heart disease / M.P.O'Laughlin. Circulation. 1993; 88: 605-614
11. Redington A.N. Transcatheter stent implantation to treat aortic coarctation in infancy/ A.N. Redington [et al.] Br. Heart J.-1993.-63.p.80-82
12. Joseph G. Percutaneous recanalization and balloon angioplasty of congenital isolated local atresia of the aortic isthmus in adults / G.Joseph [et al.]// Catheter Cardiovasc. Interv. - 2001; 53(4): 535-541
13. Pedra C.A. Percutaneous occlusion of the patent ductus arteriosus with the Amplatzer device for atrial septal defects / J. Invasive Cardiol. - 2003; 15(7): 413-417
14. Szkutnik M. Use of the Amplatzer muscular ventricular septal defect occluder for closure of perimembranous ventricular septal defects/ Heart 2007; 93: 355-358

## Summary

# Complications of rentgenoendovascular therapeutic interventions in patients older than one year with congenital heart disease

F.H. Norov, B.G. Alekyan, M.G. Pursanov

During the ten-year period (2000-2009) in the department of Rentgenological and sur-gical methods of investigations and treatment of hearts and vessels of Scientific Center of Cardio vascular surgery named after Bakulev RAMS for 2257 patients over 1 year with a variety of congenital heart disease (CHD) was carried out 2364 rentgenoendovascular medical interventions. Endovascular treatment of patients older than one year of age with CHD were relatively safe, and the frequency of complications and mortality was 2.7% and 0.13% respectively. The most frequent causes for complications were technical errors - 1.7% of cases (with mortality - 0.4%). Complications related to access, reported in 0.6%, and cardiac arrhythmias - 0.4% of cases. The high rate of complications observed in patients older than 3 years (group 2) - 2.4% with mortality of 0.2%.

**Key words:** congenital heart defects, complications of rentgenoendovascular in-terventions

### АДРЕС ДЛЯ КОРРЕСПОНДЕНЦИИ:

**Ф.Х. Норов** - аспирант отделения рентгенохирургических методов исследования и лечения сердца и сосудов Научного центра сердечно-сосудистой хирургии им. А.Н. Бакулева РАМН, 121552, Москва, Рублёвское шоссе, д. 135  
Тел.: +7 926 429 3605; E-mail: nfh1980@mail.ru