



Ближайшие осложнения после видеоэндоскопических методов нефрэктомии при доброкачественных заболеваниях почек

З.А. Кадыров¹, А.Ю. Одилов^{1,2}, А.А. Багдасарян¹, А.С. Колмаков¹

¹ Кафедра эндоскопической урологии факультета повышения квалификации медработников
Российского университета дружбы народов;

² Республиканский научно-клинический центр «Урология» МЗ СЗН РТ

В статье обобщены результаты анализа данных обследования и лечения 144 пациентов после традиционных, лапароскопических и ретроперитонеоскопических нефрэктомий.

Проведённые клинические исследования показали, что при точном определении показаний и противопоказаний к проведению вмешательства, соблюдения мер профилактики и правильной технике выполнения операции, практически можно избежать осложнений при видеоэндоскопических методах удаления почки. Интра- и ближайшие послеоперационные осложнения после традиционных, лапароскопических и ретроперитонеоскопических нефрэктомий отмечались, соответственно, у 16 (40,00%), 15 (37,50%) и 12 (18,75%) больных.

Ключевые слова: открытая нефрэктомия, ретроперитонеоскопическая нефрэктомия, лапароскопическая нефрэктомия, нефроуретерэктомия, видеоэндоскопические методы нефрэктомии, доброкачественные заболевания почек

Введения. Нефрэктомия остаётся сложным оперативным вмешательством, который может сопровождаться тяжёлыми осложнениями. К наиболее грозным из них относят повреждения нижней полой вены, печени, кишечника, селезёнки. При этом большое значение имеет оперативный доступ к почке. При традиционной нефрэктомии используют ретроперитонеальный, абдоминальный и торакальный доступы. В последние два десятилетия видеоэндоскопические операции получили широкое применение в урологии. Главными преимуществами ретроперитонеоскопической нефрэктомии перед традиционным открытым способом являются косметичность, короткий послеоперационный период и быстрое возвращение больных к обычной жизни [1-4].

В зарубежной литературе описано множество различных осложнений после лапароскопических [5,6] и ретроперитонеоскопических [7-9] методов нефрэктомии, особенно на этапе их внедрения. В то же время, у пациентов, перенёвших операцию лапароскопическим или ретроперитонеоскопическим методом удаления почек при их доброкачественных заболеваниях, в доступной нам российской и отечественной литературе данный показатель изучался в единичных случаях [10-12].

Цель исследования: сравнительное изучение ближайших осложнений после традиционных и видеоэндоскопических методов нефрэктомии.

Материал и методы. Основу настоящей работы составили результаты анализа данных обследования и лечения 144 пациентов с доброкачественными заболеваниями почек, которые находились под нашим наблюдением с 2003 по 2013 гг. на кафедрах хирургии и онкологии, и эндоскопической урологии факультета повышения квалификации медицинских работников РУДН на базе 3 городских клиник и НИИ урологии г.Москвы и урологического отделения МБУЗ ГБ №2 г.Краснодара, а также Республиканского научно-клинического центра «Урология» г.Душанбе.

Основную группу составили 104 больных, которым выполнили видеоэндоскопические методы нефрэктомии (ВЭН), из них лапароскопическую нефрэктомия (ЛН) – 40 (27,8%) (I группа) и ретроперитонеоскопическую нефрэктомия (РН) – 64 (44,4%) (II группа). Контрольную группу составили 40 (27,8%) больных (III группа), у которых ретроспективно проанализировали применение традиционного метода – открытую нефрэктомия (ТН) с 2004 по 2012 гг. Возраст больных варьировал от 18 до 83 лет и составлял, в среднем, 56,4±6,22 года. Среди оперированных было 77 (52,1%) пациентов мужского и 67

(47,9%) – женского пола. Наиболее часто страдали лица трудоспособного возраста – максимальное количество больных (117) было в возрасте от 18 до 50 лет, что составило 81,2%.

Пациентам определяли общий анализ крови и мочи, свёртывающую систему крови, биохимический анализ крови (уровень креатинина, мочевины, билирубина, электролитов), проводили микробиологическое исследование мочи и определение чувствительности выявленных микроорганизмов к антибактериальным препаратам, гистоморфологическое исследование удалённой почки, УЗИ почек и мочевыводящих путей. По показаниям проводили обзорную и экскреторную урографию, компьютерную томографию и мультиспиральную компьютерную томографию, динамическую нефросцинтиграфию и радиоизотопную ренографию, доплерографию, уретероскопию и ангиографию сосудов почек.

Статистические методы исследования проводили для объективизации полученных данных. Достоверность результатов оценивали с помощью критериев достоверности Стьюдента и Фишера. При этом статистически значимой разницы по частоте заболеваемости в зависимости от пола выявлено не было ($p > 0,05$), т.е. заболевание почти одинаково часто встречалось как у мужчин, так и у женщин.

Результаты и их обсуждение. 40 (27,8%) больным почки удалили традиционным методом, среди них у 6 пациентов была выполнена нефроуретерэктомия и у 2 – геминефроуретерэктомия. Нефрэктомия 40 (27,8%) больным выполняли лапароскопическим методом, среди них 5 пациентам – двустороннюю нефрэктомия, 8 – нефроуретерэктомия и геминефроуретерэктомия. У 64 (44,4%) больных нефрэктомия выполняли ретроперитонеоскопическим методом, среди них 3 – нефроуретерэктомия и 3 – геминефроуретерэктомия.

Подавляющее большинство больных ($n=116$; 80,5%) поступали в плановом порядке, и только 28 (19,5%) – были доставлены скорой помощью в экстренном порядке. Повышение температуры тела свыше $37,5^{\circ}$ зафиксировано у 28 (19,5%) пациентов. С целью дренирования почки, 8 больным с пионефрозом и 8 – с гидронефрозом до операции установили чрескожную пункционную нефростомию.

При изучении анамнеза установили, что причиной нарушения функции почки у 36 (25,0%) больных была пиелонефритически сморщенная почка, у 10 (6,9%) – стеноз почечной артерии, у 40 (27,8%) – терминальный гидронефроз, вследствие стриктуры или облитерации лоханочно-мочеточникового сегмента и разных отделов мочеточника, у 20 (13,9%) – камни почек или мочеточника, у 18 (12,6%) – хронический гломерулонефрит и у 10 (6,9%) – пионефроз. Для донорской операции 10 (6,9%) больным выполнили нефрэктомия.

Оценивая эффективность нефрэктомии для получения более объективных данных, проанализировали некоторые показатели операции у больных после традиционных и видеоэндоскопических методов нефрэктомии. В качестве критериев эффективности выбрали продолжительность операции, объём кровопотери во время и после операции, успешность выполненной операции, осложнения в ближайшем послеоперационном периоде.

Продолжительность нефрэктомии лапароскопическим методом (ЛН) составила, в среднем, $75,5 \pm 10,5$ мин. (50-160 мин.), ретроперитонеоскопическим (РН) – $85,5 \pm 12,7$ мин. (40-180 мин.), а традиционной операции (ТН) – $65,8 \pm 11,8$ мин. (40-140 мин.). Средняя продолжительность лапароскопической нефроуретерэктомии (ЛНУ) составила – $105,2 \pm 16,3$ (70-180) мин., ретроперитонеоскопической (РНУ) – $100,4 \pm 18,3$ (70-200) мин. и традиционной (ТНУ) – $90,6 \pm 14,8$ (65-160) мин., соответственно (рис. 1).

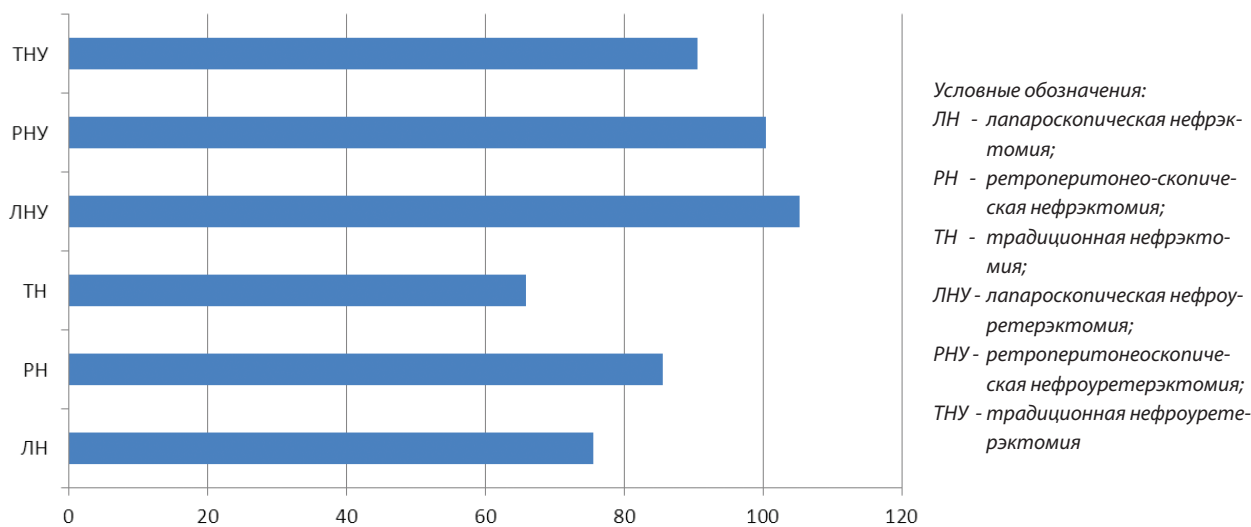


РИС. 1. СРЕДНЯЯ ПРОДОЛЖИТЕЛЬНОСТЬ ОПЕРАЦИИ В ЗАВИСИМОСТИ ДОСТУПА



У больных со сморщенной почкой времени, затрачиваемого на операцию, при любом доступе требовалось значительно меньше ($60,2 \pm 6,4$ мин.), чем при удалении почки у доноров ($80,8 \pm 8,5$ мин.), больных пионефрозом ($120,8 \pm 14,5$ мин.) и больных с камнями почек и мочеточника ($105,4 \pm 12,5$ мин.). У больных с пионефрозом и пациентов с выраженным гидронефрозом, из-за спаечного процесса в забрюшинном пространстве и хронического паранефрита, возникали технические трудности, которые удлинляли время операции. У 1 больного, в связи с выраженным рубцовым процессом в паранефрии и интимном сращении с брюшиной из-за перенесённого паранефрита, брюшину пришлось вскрыть и удалить почку лапароскопическим доступом.

Полученные нами непосредственные результаты операций показали, что длительность операции и наркоза при использовании видеоэндоскопических методов, с одной стороны, превышают таковую при открытых операциях, а с другой – статистический анализ показывает, что различие по времени выполнения нефрэктомии между группами статистически достоверно ($p < 0,05$), а при нефроуретерэктомии – недостоверно ($p > 0,05$). Однако следует отметить, что люмботомия является стандартной операцией с отработанной техникой, в то время как эндохирургические операции на почке находятся на этапе применения. По мере накопления опыта, внедрения новых методологических и технических подходов, время ВЭН приближается к ТН. С другой стороны, ценность видеоэндоскопических методов возрастает при выполнении нефроуретерэктомии или геминефроуретерэктомии, так как операцию осуществляют из одного доступа. При этом не только минимизирована травматичность вмешательства, но и продолжительность вмешательства почти одинакова с традиционным методом.

Независимо от типа производимого оперативного вмешательства, в 1-е сутки после операции большинство пациентов указывали на слабость, тошноту, тахикардию, лихорадку, боль в области операции. Все эти явления, на фоне проводимой стандартной терапии, обычно проходили ко 2-м суткам.

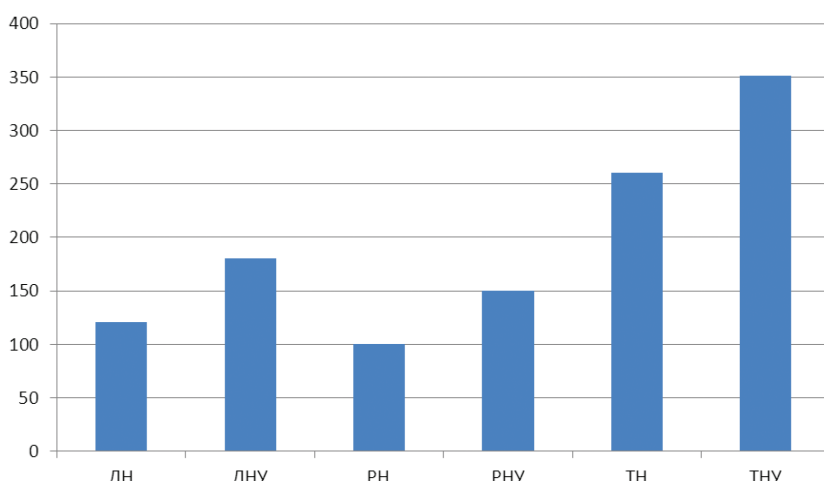
При выполнении ЛН, у 2 (5,0%) больных возникло кровотечение, которое остановлено клипированием и коагуляцией с помощью «Лигашу». У 1 больного в анамнезе были неоднократные операции на почке и при мобилизации почки на последнем этапе выявлено выраженное рубцово-спаечное сращение почки с аортой и нижней полой веной (НПВ). Поэтому на этом этапе мобилизации почки нами была выполнена конверсия, чтобы не повредить крупные сосуды. В 1 случае кровотечение возникло из сосудов почечной ножки, а в другом – из паранефральных сосудов. В обоих случаях возникали трудности при мобилизации почки и сосудов из-за выраженного рубцового процесса, вследствие перенесённых операций в

анамнезе. При двусторонней нефрэктомии, только в 1 случае, при удалении одной из аномальных почек с выраженным расширением полостной системы почки и множественными аномальными сосудами, возникли технические трудности. При этом объём кровопотери составил около 600 мл. Большая страдала ХПН и находилась на гемодиализе, и, соответственно, исходно уровень гемоглобина до операции был низкий (на уровне 90 г/л), поэтому в послеоперационном периоде потребовалось переливание крови. Чаще всего ЛН выполняли при наличии в анамнезе традиционной операции на почке.

Во время РН у 2 (3,1%) больных возникло кровотечение из поясничных сосудов, которое остановлено коагуляцией и клипированием (объём кровопотери около 250 мл). У 1 больной, при РН по поводу нефункционирующей почки с коралловидным камнем, выявлен выраженный рубцово-спаечный процесс, что затрудняло мобилизацию почки, и при выделении верхнего сегмента сзади обнаружено рубцовое сращение с НПВ, в связи с чем выполнена конверсия. Несмотря на конверсию, повреждения НПВ избежать не удалось, и возникло массивное кровотечение (кровопотеря около 2000 мл). НПВ ушита. У больной образовался незаживающий свищ, что потребовало повторной операции (иссечение свищевого хода), и оказалась, что свищевой ход идёт в н/з мочеточника, где выявлен ранее не диагностированный «рентгеннегативный» большой камень с выраженным инфильтратом по ходу мочеточника.

У 3 (7,5%) больных во время ТН появилось кровотечение из поясничных сосудов и почечной ножки до 400 мл, которое остановлено прошиванием и лигированием. У 1 (2,5%) больного на 2-е сутки возникло кровотечение через рану, потребовалась ревизия. Причиной кровотечения оказался поясничный сосуд, который был прошит. Объём кровопотери составил примерно 400 мл и больному переливание крови не потребовалось.

Во всех случаях, после ВЭН кровопотеря была минимальной, поэтому не требовала переливания кровезаменителей. В большинстве случаев, ВЭН и ТН при сморщенной почке легко выполнимы. Технические трудности возникли у 1 больного при РН, связанные с перенесёнными ранее неоднократными операциями и спаечным процессом в забрюшинном пространстве с вовлечением брюшины. При мобилизации почки не удалось создать адекватной полости в забрюшинном пространстве и операцию пришлось продолжить после вскрытия брюшины. Кроме того, у 2 (5%) больных при ТН возникли технические трудности, связанные с выраженным пиелуретеритом и рубцовым процессом забрюшинного пространства из-за перенесённого паранефрита, неоднократных операций, длительного стояния камня в мочеточнике или лоханке, вызывающих нарушения уродинамики на длительное время.



Условные
обозначения те же,
что и на рисунке 1

РИС. 2. ОБЪЁМ КРОВОПОТЕРИ В ЗАВИСИМОСТИ ОТ ПРИМЕНЯЕМОГО ДОСТУПА УДАЛЕНИЯ ПОЧКИ

Следует подчеркнуть также, что многие технические трудности, возникшие в ходе РН, были преодолены благодаря прямому выходу к сосудистой ножке, так как этот доступ в отличие от лапароскопического позволяет, в первую очередь, мобилизовать почечную артерию, а затем вену. Вследствие топографо-анатомических особенностей, на поиск, выделение и клипирование сосудистой ножки почек уходило от 15 до 50 минут от начала операции.

Объём кровопотери (рис. 2) после ЛН составил $120,4 \pm 12,8$ мл (40-600 мл) и после ЛНУ – $180,6 \pm 14,6$ мл (100-340 мл); ($p < 0,05$), после РН без учёта повреждения НПВ – $100,5 \pm 10,8$ мл (20-300 мл) и после РНУ – $150,4 \pm 15,2$ мл (50-250 мл); ($p < 0,05$), а после ТН – $260,4 \pm 16,2$ мл (100-400 мл) и после ТНУ – $350,8 \pm 25,4$ мл (150-550 мл). Переливание крови потребовалось только 1 больному. При выполнении традиционных вмешательств необходимость пересечения значительных массивов тканей предопределяла большую потерю крови. Интраоперационная кровопотеря при выполнении ВЭН, в среднем, не превысила 200 мл, и необходимости в гемотрансфузии не возникло, а при нефрэктомии из люмботомического доступа кровопотеря доходила до 550 мл. Таким образом, объём кровопотери после ТН был достоверно выше, чем после ВЭН ($p < 0,05$).

Конверсия потребовалась 1 больному при ЛН и 1 – при РН, в связи с интимным сращением почки с НПВ (более подробно описано выше).

Переход из ретроперитонеоскопического доступа к лапароскопическому был связан с выраженным рубцово-спаечным процессом и интимным сращением почки с брюшиной.

Вскрытие брюшины чаще всего возникает после вторых операций или перенесённого паранефрита с рубцовым сращением паранефральной клетчатки с брюшиной, а при традиционных и ретроперито-

неоскопических операциях – редко. При РН иногда активное поступление углекислого газа в брюшную полость затрудняет проведение вмешательства, поэтому приходится принимать дополнительные меры. В нашем наблюдении вскрытие брюшины у 2 больных не помешало завершить операцию. Следует отметить, что вскрытие брюшины не является осложнением, а скорее всего – этапом операции при определённых ситуациях.

Воспалительные осложнения, зафиксированные у 2 (5,0%) – после ЛН, у 1 (1,6%) – после РН и у 2 (5,0%) больных – после ТН, были связаны с развитием паранефральной гематомы и местным воспалительным процессом. Возможно, имела место также реакция на всасывание углекислого газа после ЛН и РН.

Парез кишечника зафиксирован больше всего: у 7 (17,5%) – после ЛН, у 1 (1,6%) – после РН и у 4 (10,0%) больных после ТН. Причиной пареза кишечника в 4 случаях была паранефральная гематома и в остальных случаях – лапароскопический доступ с вмешательством в брюшной полости и изменениями в околокишечной области, а также интимное сращение брюшины и её вскрытие во время РН. Парез кишечника проявлялся вздутием и болью в животе, отсутствием или частичным отхождением газов. Во всех случаях диагноз был установлен на основании клинических данных, осмотра, пальпации и УЗИ. При УЗИ, кроме пневматоза кишечника, было осмотрено забрюшинное пространство с целью исключения паранефральной гематомы, что могло явиться причиной пареза. Для ликвидации пареза кишечника использовали консервативные мероприятия (прозерин, очистительная клизма).

У 2 (5,0%) больных после ЛН, у 1 (1,6%) – после РН и у 1 (2,5%) – после ТН зафиксированы паранефральные гематомы размером до 5-6 см, которые эвакуированы пункцией.



ТАБЛИЦА. ЭНДОСКОПИЧЕСКАЯ КАРТИНА СЛИЗИСТОЙ ПИЩЕВОДА И ЖЕЛУДКА ЧЕРЕЗ 1 МЕСЯЦ ПОСЛЕ ЛЕЧЕНИЯ

Осложнения	Метод операции					
	ЛН и ЛНУ (n=40)		РН и РНУ (n=64)		ТН и ТНУ (n=40)	
	Абс.	%	Абс.	%	Абс.	%
Кровотечение:						
• интраоперационное	2	5,0	2	3,1	3	7,5
• послеоперационное	–	–	–	–	1	2,5
Конверсия	1	2,5	1	1,6	–	–
Переход из ретроперитонеоскопического доступа к лапароскопическому	–	–	2	3,1	–	–
Вскрытие брюшины	–	–	2	3,1	2	5,0
Воспалительные осложнения с лейкоцитозом и гипертермией	2	5,0	1	1,6	2	5,0
Парез кишечника	7	17,5	1	1,6	4	10,0
Паранефральная гематома	2	5,0	1	1,6	1	2,5
Боль в области плеча	1	2,5	1	1,6	–	–
Подкожные кровоизлияния и эмфизема	–	–	1	1,6	–	–
Нагноение раны	–	–	–	–	3	7,5
Всего	15	37,50	12	18,75	16	40,00

Условные обозначения: ЛН – лапароскопическая нефрэктомия; ЛНУ – лапароскопическая нефроуретерэктомия; РН – ретроперитонеоскопическая нефрэктомия; РНУ – ретроперитонеоскопическая нефроуретерэктомия; ТН – традиционная нефрэктомия; ТНУ – традиционная нефроуретерэктомия.

На небольшой дискомфорт в области груди и плеч, который не мешал больным активно двигаться, указали 1 (2,5%) больной после ЛН и 1 (1,6%) – после РН в 1-е сутки из-за подкожного попадания углекислого газа. В послеоперационном периоде у 1 (1,6%) больного после ретроперитонеоскопических операций выявлены незначительно выраженные подкожные кровоизлияния, которые разрешились в течение 2-3 суток. Подкожная эмфизема, возникавшая от введения углекислого газа, как правило, через 2-3 часа почти полностью рассасывалась.

Подкожная эмфизема, боль в правом плече после РН возникали в результате распространения углекислого газа и, по сути дела, являлись не осложнением, а проявлением перенесённой операции, без каких-либо последствий. Эти симптомы, как правило, были невыраженными и бесследно исчезали, не влияя на общее состояние больных и число койко-дней.

У 3 (7,5%) больных после ТН нагноились раны. Раны были расширены и, после эвакуации гноя, были дренированы. Нагноение было в пределах тканей передней брюшной стенки. Эти больные находились в больнице в течение 13-14 суток после операции (таб.).

Оценивая послеоперационные осложнения, согласно классификации Clavien-Dindo [13], в зависимости от вида операции, нами зафиксировано, что осложнения 1 степени (парез кишечника, боли в области плеча, подкожные кровоизлияния) встречались у 20% больных после ЛН, у 4,8% – после РН и у 10% – после ТН. Осложнения 2 степени зафиксированы у 5% больных после ЛН, у 1,6% – после РН и у 12,5% – после ТН. Осложнения 3 степени выявлены у 5% больных после ЛН, у 1,6% – после РН и у 2,5% – после ТН.

Таким образом, полученные результаты свидетельствуют о том, что при сравнительном анализе отмечается меньшее количество ближайших осложнений после ретроперитонеоскопической нефрэктомии, чем после традиционных методов удаления почки. При выполнении видеоэндоскопических методов нефрэктомии, в наших наблюдениях серьёзных осложнений, за исключением 1 случая, не наблюдали. Эти осложнения, в основном, исчезали самостоятельно или были ликвидированы консервативно и в повторном вмешательстве не нуждались. При точном определении показаний и противопоказаний к проведению вмешательства, полноценном предоперационном обследовании, а также при строгом соблюдении соответствующих мер профилактики и



правильной технике выполнения операции, практически, можно избежать осложнений при ретроперитонеоскопическом методе лечения. Возникающие редкие интраоперационные осложнения при ретроперитонеоскопической нефрэктомии могут быть устранены без конверсии при наличии достаточных мануальных навыков у оперирующего хирурга и соответствующего оснащения операционной.

Проведение нефрэктомии ретроперитонеоскопическим способом значительно улучшает результаты оперативного лечения больных и может быть методом выбора и ценной альтернативой традиционной открытой нефрэктомии при доброкачественных заболеваниях почек.

ЛИТЕРАТУРА

1. Hemal A.K. Comparison of retroperitoneoscopic nephrectomy with open surgery for tuberculous nonfunctioning kidneys / A.K. Hemal [et al.] // J. Urol. – 2000. – V. 164, № 1. – P. 32-5.
2. Степанов В.Н. Лапароскопическая нефрэктомия / В.Н. Степанов, З.А. Кадыров // Атлас лапароскопических операций в урологии. – М., 2001. – С. 60-66.
3. Gupta N.P. Should retroperitoneoscopic nephrectomy be the standard of care for benign nonfunctioning kidneys? An outcome analysis based on experience with 449 cases in a 5-year period / N.P. Gupta [et al.] // J. Urol. – 2004. – V. 172, № 4, pt.1. – P. 1411-3.
4. Кадыров З.А. Лапароскопические ретроперитонеальные операции в урологии / З.А. Кадыров. – М.: Издательство БИНОМ, 2012. – 183 с.
5. Knoepp L. Complication after laparoscopic donor nephrectomy: a case report and review / L. Knoepp [et al.] // Transplantation. – 1999. – V. 68, № 3, – P. 449-51,
6. Fahlenkamp D. Complication of laparoscopic procedures in urology: experience with 2,407 procedures at 4 German centers / D. Fahlenkamp [et al.] // J. Urol. – 1999. – V. 162, № 3, – P. 765-765.
7. McAllister M. Vena caval transection during retroperitoneoscopic nephrectomy: report of the complication and review of the literature / M. McAllister [et al.] // J. Urol. – 2004. – V. 172, № 1, – P. 183-5.
8. Kusaka J. Pneumothorax during retroperitoneoscopic nephrectomy: a case report / J. Kusaka [et al.] // Masui. – 2004. – V. 53, № 12, – P. 1411-3.
9. Liapis D. Analysis of complications from 600 retroperitoneoscopic procedures of the upper urinary tract during the last 10 years / D. Liapis [et al.] // World. J. Urol. – 2008. – V. 26, № 6, – P. 523-30.
10. Артамонов В.А. Напряжённый пневмоторакс как осложнение лапароскопического вмешательства на почке / В.А. Артамонов [и др.] // Урология. – 2007. №1. – С. 65-66.
11. Одилов А.Ю. Видеоэндоскопические методы нефрэктомии при доброкачественных заболеваниях почек / А.Ю. Одилов [и др.] // Вестник Авиценны. – 2012. – №4. – С. 177-184.
12. Кадыров З.А. Некоторые послеоперационные показатели традиционной и ретроперитонеоскопической нефрэктомии / З.А. Кадыров [и др.] // Вестник Авиценны. – 2013. – №1. – С. 41-45.
13. Clavien P.A. The Clavien-Dindo classification of surgical complications: five-year experience / P.A. Clavien [et al.] // Ann. Surg. – 2009. – V. 250, № 2, – P. 187-196.



Summary

Immediate complications after video-endoscopic methods of nephrectomy in benign renal diseases

Z.A. Kadyrov¹, A.Y. Odilov^{1,2}, A.A. Bagdasaryan¹, A.S. Kolmakov¹

¹ Chair of Endoscopic Urology of Advanced Faculty Training of health workers of the Russian Peoples' Friendship University;

² Republican Research Center «Urology» MoH RT

In the article summarizes the results analysis of investigation and treatment of 144 patients after traditional, laparoscopic and retroperitoneoscopic nephrectomies.

Clinical studies have shown that accurate determination of indications and contraindications for the procedure, compliance with preventive measures and proper technique of the operation is practically possible to avoid complications in videoendoscopic excision of kidney. Intra- and postoperative complications after traditional laparoscopic and retroperitoneoscopic nephrectomies were observed in 16 (40,00%), 15 (37,50%) and 12 (18,75%) patients, respectively.

Key words: open nephrectomy, retroperitoneoscopic nephrectomy, laparoscopic nephrectomy, nephroureterectomy, videoendoscopic methods of nephrectomy, benign kidney disease

АДРЕС ДЛЯ КОРРЕСПОНДЕНЦИИ:

Кадыров Зиёратшо Абдуллоевич – заведующий кафедрой эндоскопической урологии факультета повышения квалификации медицинских работников Российского университета дружбы народов; Россия, г. Москва, ул. Миклухо-Маклая, д. 21
E mail: zieratsho@yandex.ru