



Восстановление нормальной анатомии мышц мягкого нёба при его врождённой расщелине

Г.М. Ходжамурадов, А.Х. Шаймонов, Ф.М. Тухтаев

Республиканский научный центр сердечно-сосудистой хирургии

В статье представлены результаты хирургического лечения 29 больных с врождённой расщелиной мягкого нёба.

Больные были разделены на две группы: I – пациенты, которым хирургические вмешательства проведены без восстановления мышц мягкого нёба, у II группы – с восстановлением мышц мягкого нёба.

В отдалённые сроки после проведения оперативного вмешательства, нарушения речеобразования определялись у 7 больных I группы, у 1 пациента II группы с большим размером дефекта, у которого до операции речь отсутствовала, а после её проведения – речь нормализовалась.

Воспалительные заболевания уха во II группе не наблюдались, в I группе – у 5 больных. Деформации и воспалительные явления носа наблюдались лишь в I группе у 4 больных. Рецидивы наблюдались у 1 больного во II группе подгруппы больших дефектов.

Восстановление мышц показало себя эффективным с целью восстановления речи и дренажа слуховой трубы у больных данной категории.

Ключевые слова: врождённая расщелина нёба, вейлопластика, мышцы мягкого нёба, нёбно-глочная недостаточность, евстахиева труба

Актуальность. Врождённая расщелина нёба является одной из наиболее часто встречающихся врождённых аномалий человека. Согласно данным разных авторов, частота встречаемости данной патологии составляет 1:500 – 800 новорождённых в сочетании с врождённой расщелиной верхней губы и 1:2000 новорождённых – в изолированном виде [1-4]. Несмотря на более чем трёхсотлетнюю историю хирургического лечения врождённой расщелины нёба [3], метод оптимального оперативного вмешательства, отвечающий всем требованиям, до настоящего времени не найден [3]. Более того, согласно данным современной литературы, количество рецидивов после проведения хирургического лечения колеблется от 20% до 90% [1,5].

В ходе исследования обратили на себя внимание рекомендации некоторых авторов [3,6,7] относительно благоприятного влияния восстановления мышц мягкого нёба при устранении дефекта. На рисунке 1 показано прикрепление мышц к нёбу в норме и при врождённой расщелине по P.C. Neligan et al. (2013) [7].

Роль мышцы, поднимающей мягкое нёбо, и мышцы, напрягающей его, выявленную в ходе многочисленных исследований, трудно переоценить [6,8]. С патологическим прикреплением *m.levator veli palatini* связана высокая распространённость экссудативного среднего отита у пациентов с врождённой расщелиной [9,10]. Мышца, напрягающая мягкое нёбо, так же играет важную роль в открытии евстахиевой трубы и её санации. Некоторые авторы отдают ей главенствующую роль в данном процессе [10]. При врождённой расщелине нёба, угол прикрепления данной мышцы к хрящевой части евстахиевой трубы уменьшается, что затрудняет её функционирование [3]. В результате наблюдается дисфункция евстахиевой трубы, что проявляется в виде аномалий хряща и мышц трубы. По данным A.S. Gordon, F. Jean-Louis, R.P. Morton, только 81% подростков с врождённой расщелиной нёба имели нормальный слух [10].

В свою очередь у детей, часто переносивших воспалительные заболевания среднего уха, чаще наблюдались нарушения выразительности речи [3,4].

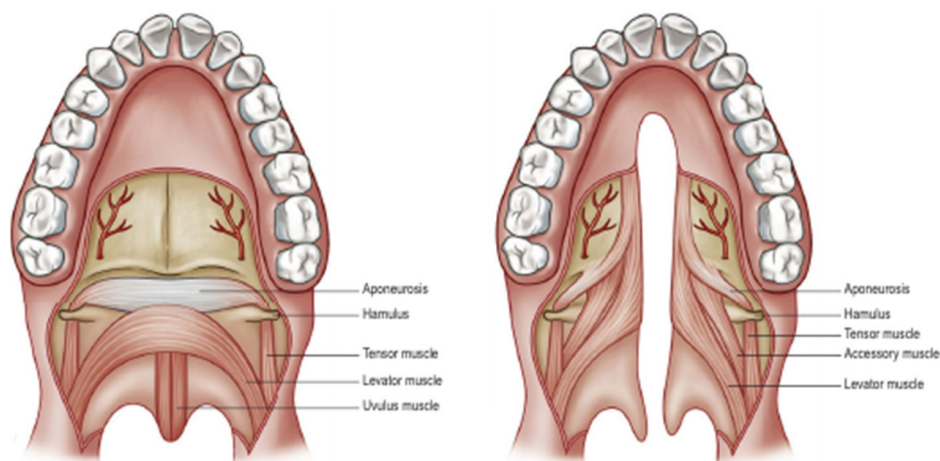


РИС. 1. НОРМАЛЬНАЯ АНАТОМИЯ ПРИКРЕПЛЕНИЯ МЫШЦ МЯГКОГО НЁБА (А)
И ИХ АНАТОМИЯ ПРИ ВРОЖДЁННОЙ АНОМАЛИИ НЁБА (В) [7]

Данные обстоятельства вынуждают заняться поиском оптимизации хирургического лечения данной аномалии.

Цель исследования: оценить эффективность различных методов устранения врождённой расщелины нёба в комбинации с восстановлением нормальной анатомии мышц мягкого нёба и без него, а также их ближайшие и отдалённые результаты.

Материал и методы. Нами был изучен опыт применения различных методов закрытия врождённой расщелины мягкого нёба в комбинации с восстановлением мышц мягкого нёба и без него, у 29 больных (лица мужского пола – 13, женского пола – 16), обратившихся в отделение восстановительной хирургии Республиканского научного центра сердечно-сосудистой хирургии в период с 2009 по 2013 гг.

Возраст больных варьировал в пределах от 1,5 года до 27 лет, средний возраст составил 7,4 года.

Больные были разделены на две группы: I (n=13) – пациенты, которым устранение врождённой расщелины мягкого нёба проведено без восстановления его мышц; II (n=16) – с применением различных методов вейлопластики с восстановлением мышц мягкого нёба.

Кроме того, пациенты в зависимости от величины дефекта были подразделены на три подгруппы: малые расщелины – до 2 см, средние – от 2 до 3 см, большие – свыше 3 см.

Всем больным при поступлении объективно исследовалась полость рта, измерялись размеры расщелины нёба при помощи угломеров.

Риноскопия и отоскопия выполнялись при помощи риноскопа «Aescularp» (Германия).

Всем пациентам до и после проведения оперативного вмешательства проводилась краниометрия относительно трёх размеров: от бугорка затылочной кости до переносицы, измерялась окружность головы на уровне верхушки ушей, а так же окружность головы на границе лицевого и мозгового отделов черепа.

Анализировалось произношение различных звуков больными до и после оперативного вмешательства. Оценивалась способность больных произносить шипящие и звонкие звуки.

Проводилась оценка степени нёбно-глоточной недостаточности, а так же формы нёбно-глоточного кольца. Для оценки степени нёбно-глоточной недостаточности использовалась классификация А.А. Мамедова (1986).

Все результаты заносились в базу данных и оценивались при помощи программы Excel 2010 с вычислением $M \pm m$, с 95% доверительным интервалом, с определением сигмального отклонения.

Результаты и их обсуждение. В I группе, в зависимости от размера дефекта, больные разделились по следующим подгруппам: малые дефекты – 7 больных, средние – 4, большие – 2.

Во II группе разделение по данному признаку было следующим: малые дефекты – у 7 больных, средние – у 7, большие – у 2.

Как в первой, так и во второй группах все больные с большими дефектами обратились за повторными операциями, после перенесения рецидивов. Следует отметить, что хирургическое лечение данной категории больных (с рецидивами) представляет особую сложность, ввиду повышенного развития рубцовой ткани.



Больным с малыми и средними дефектами были произведены стафилорафия, Z-пластика по Фурлоу и интравелярная палатопластика, оксфордская пластика. Больным с большими дефектами во всех 4 случаях была проведена вейлофарингопластика с закрытием раневой поверхности фаренгиальным лоскутом с использованием тканей задней стенки глотки.

У всех больных до проведения оперативного вмешательства наблюдалась нёбно-глочочная недостаточность различной степени выраженности.

Нарушения речи различной степени наблюдались у 22 пациентов (I гр. – 12 больных, II гр. – 10), в том числе, у 3 больных из подгруппы больших дефектов наблюдалось отсутствие членораздельной речи (I гр. – 1 больной, II – 2).

До проведения оперативного вмешательства воспалительные заболевания полости носа и деформации наблюдались у 18 больных (I гр. – 8 пациентов, II гр. – 10), воспалительные заболевания уха – у 24 больных (I гр. – 12 пациентов, II гр. – 12).

Нарушения роста костей черепа, в основном средней его трети, наблюдались у 4 больных с большими дефектами, обратившихся по поводу рецидивов.

После проведения оперативного вмешательства, в ближайшем послеоперационном периоде осложнений не наблюдалось ни в одной из групп. Больным предписывались различные группы антибиотиков, в зависимости от тяжести дефекта и возраста больных, а так же полоскание раствором фурацилина после принятия пищи.

В отдалённые сроки после проведения оперативного вмешательства нарушения речеобразования определялись у 7 больных I группы и у 1 пациента II гр. с большим размером дефекта. Однако следует отметить тот факт, что у 1 больного с нарушениями речи из второй группы до проведения операции речеобразование не наблюдалось вовсе. После проведения оперативного вмешательства речь нормализовалась, затруднения возникали лишь при произношении буквы «р».

Воспалительные заболевания уха во второй группе не наблюдались, в первой группе наблюдались в отдалённом послеоперационном периоде у 5 больных. Деформации и воспалительные явления носа наблюдались лишь в первой группе у 4 больных. Рецидивы наблюдались во второй группе подгруппы больших дефектов у одного больного.

Наибольшую эффективность, как с целью анатомического укрытия, так и с целью восстановления функций страдающих от врождённой расщелины

нёба органов, при дефектах малых и средних размеров, показала Z-пластика по Фурлоу в комбинации с восстановлением целостности мышц со сшиванием их в одной плоскости «конец в конец». Данный метод позволил добиться удлинения нёба и избежать развития излишней рубцовой ткани [11]. Больные, перенёвшие данный вид пластики мягкого нёба, имели наименьшую частоту нёбно-глочочной недостаточности в отдалённые сроки после проведения оперативного вмешательства.

Большую сложность вызывало укрытие дефекта подгруппы с большими дефектами, так как укрытие их с использованием тканей собственно мягкого нёба невозможно. Замещение его тканями задней стенки глотки показало себя эффективным.

Выполнение восстановления мышц мягкого нёба при устранении врождённой расщелины нёба, согласно данным нашего исследования, показало себя эффективным и обязательным для восстановления речи у больных, а так же дренирования среднего уха.

Высказывания авторов, которые считают восстановление мышц мягкого нёба нецелесообразным, ввиду чрезмерного развития рубцовой ткани [6,12], в нашем исследовании не нашли под собой основы, так как деформации наблюдались лишь у пациентов первой группы.

Таким образом, целесообразность восстановления мышц мягкого нёба при устранении врождённой расщелины нёба, а также оценка отдалённых результатов подтверждает благоприятное его влияние на функции органов слуха и речи. Z-пластика по Фурлоу показала себя наиболее эффективной при расщелинах малых и средних размеров, в то же время при больших размерах расщелины – методом выбора является использование заднефаренгиального лоскута, с восстановлением мышц мягкого нёба.

ЛИТЕРАТУРА

1. Артюшкевич А.С. Ранняя уранопластика / А.С.Артюшкевич [и др.] // Хирургия. Восточная Европа: тез. докл. - Минск. - 2013. - С. 411-413.
2. Гончаков Г.В. Врождённые расщелины верхней губы и нёба // Г.В.Гончаков, А.Г.Притыко, С.Г.Гончакова // Практическая медицина. - 2009. - 87с.
3. Супиев Т.К. Врождённая расщелина верхней губы и нёба / Т.К.Супиев, А.А.Мамедов, Н.Г.Негаметзянов // Алматы. - 2013. - С.84-87, 256-276.
4. Berkowitz S. Cleft Lip and Palate Diagnosis and Management / S.Berkowitz: Springer. - 2013. - P.127.



5. Гончакова С.Г. Тактика хирургического лечения пациентов с рецидивирующими дефектами твёрдого нёба // С.Г.Гончаков, Г.В.Гончаков, А.Г.Притыко // Стоматология-2004: сб.тр. / Материалы VI Российского научного форума. - М., 2004. - С.41-42.
6. Mars M. Management of cleft lip and palate in the developing world / M.Mars, D. Sell, A.Habel. - Chichester, John Wiley & Sons Ltd. - 2008. - P. 55.
7. Neligan P.C. Plastic surgery Third edition: Craniofacial, head and neck surgery and pediatric plastic surgery / P.C.Neligan, E.D.Rodriguez, J.E.Losee // London. - 2013. - P.503-671.
8. Revesz S.M. Repair of Cleft Lip and Palate / S.M.Revesz, M.H.Newman, K.L.Holtsberry // A Parent's Guide. - 2012. - P. 55.
9. Особенности строения полости носа у детей с экссудативным средним отитом и врождённой несквозной расщелиной нёба / Ф.Н.Завьялов, А.В.Саликов, Т.В.Хлобыстова, В.В.Черненко // Российская ринология. - 2009. - № 2. - С. 107.
10. Gordon A.S. Late ear sequelae in cleft palate patients / A.S.Gordon, F.Jean-Louis, R.P.Morton // Int. J. Pediatr. Otorhinolaryngology. - 1988. - Vol. 15. - P.149-156.
11. Kokavec R. Early results and experience with Furlow double opposing Z-plasty / R.Kokavec // Bratisl lek listy. - 2004. - № 3 (105). - P.104-107.
12. Wyszynski D.F. Cleft lip and palate – from origin to treatment / D.F.Wyszynski. - Oxford University Press. - 2002. - P. 28-30

Summary

Restoration of normal anatomy of the soft palate muscle in congenital cleft

G.M. Khojamuradov, A.K. Shaimonov, F.M. Tukhtaev
Republican Scientific Center for Cardiovascular Surgery

The article presents the results of surgical treatment 29 patients with congenital cleft of the soft palate.

The patients were divided into two groups: I - patients who underwent to surgery without restoring the soft palate muscles, group II – with restoration of this muscle.

At the remote time disturbances of speech production were determined in 7 patients in group I, in 1 patient of group II with a large defect having no speech before operation and after its realization - it returned to normal.

Inflammatory diseases of ear in the group I – were in 5 patients, in group II - not observed. Nasal deformity and inflammation were noted only in 4 patients from group I. Relapses were observed in 1 patient in group II from subgroup with large defects.

Muscle restoring proved to be effective to speech recovery and auditory tube drainage in patients of this category.

Key words: congenital cleft palate, veiloplasty, the soft palate muscles, palato-pharyngeal insufficiency, the Eustachian tube

АДРЕС ДЛЯ КОРРЕСПОНДЕНЦИИ:

Шаймонов Азиз Хусенович – научный сотрудник
отделения восстановительной хирургии Республиканского
научного центра сердечно-сосудистой хирургии;
Таджикистан, г.Душанбе, ул.Санои, 33
E-mail: scorpio-as@list.ru