doi: 10.25005/2074-0581-2017-19-1-68-72

МОРФОФУНКЦИОНАЛЬНЫЕ И ЦИТОХИМИЧЕСКИЕ ПАРАЛЛЕЛИ ПРИ НАСЛЕДСТВЕННЫХ ГЕМОЛИТИЧЕСКИХ АНЕМИЯХ У ДЕТЕЙ

С.Н. ДАВЛАТОВА[1], К.И. ИСМОИЛОВ[1], З.А. МУХИТДИНОВА[1], Л.М. СОЛИЕВА[2]

[1] Кафедра детских болезней № 2, Таджикский государственный медицинский университет им. Абуали ибни Сино, Душанбе, Республика Таджикистан
[2] Национальный медицинский центр Республики Таджикистан, Душанбе, Республика Таджикистан

Цель исследования: изучение метаболических изменений в организме у детей с наследственными гемолитическими анемиями (НГА).
Материал и методы исследования: изучено состояние обмена веществ у 54 детей в возрасте от 3 до 15 лет, страдающих НГА: дефицитом глюкозо-6-фосфатдегидрогеназы, талассемией, наследственным микросфероцитозом. Исследование метаболизма проводилось электрокардиографическим, эхокардиографическим и цитохимическим методами.
Результаты исследования: установлено, что у 96,3% детей с НГА имели место ЭКГ-признаки миокардиодистрофии. Анализ ЭхоКГ показал расширение полостей сердца (преимущественно левых отделов) и снижение фракции выброса (55,2±1,6%). При исследовании цитохимического статуса лимфоцитов периферической крови выявлено угнетение активности ферментов энергетического обмена – сукцинатдегидрогеназы (до 11,54±0,25) и альфа – глицерофосфат-дегидрогеназы (до 5,37±0,21).
Заключение: результаты проведённых лабораторных и инструментальных методов исследований свидетельствуют о наличии грубых метаболических расстройств в организме детей с НГА, обусловленных хронической гемической гипоксией, гемосидерозом внутренних органов и снижением активности внутриклеточных дегидрогеназ.
Ключевые слова: *наследственные гемолитические анемии, гипоксия, миокардиодистрофия, метаболические нарушения.*

MORPHOFUNCTIONAL AND CYTOCHEMICAL PARALLELS IN HEREDITARY HAEMOLYTIC ANAEMIA IN CHILDREN

S.N. DAVLATOVA[1], K.I. ISMOILOV[1], Z.A. MUHITDINOVA[1], L.M. SOLIEVA[2]

[1] Department of Pediatric Diseases № 2, Avicenna Tajik State Medical University, Dushanbe, Tajikistan
[2] National Medical Center of the Republic of Tajikistan, Dushanbe, Tajikistan

Objective: To study metabolic alterations in the organisms of children with hereditary hemolytic anemia (HHA).
Methods: Authors studied metabolic conditions in 54 children aged 3 to 15 years suffering from HHA: deficit of glucose-6-phosphate dehydrogenase, thalassemia, genetic microspherocytocis. Metabolism research was carried out based on electrocardiographic, echocardiographic, and cytochemical methods.
Results: It has been established that 96.3% of children with HHA had the signs of myocardial dystrophy. Analysis of echocardiogram shows heart cavity dilation (primarily left heart) and lower ejection fraction (55.2±1.6%). Analysis of cytochemical status of peripheral blood lymphocytes shows arrest of activity of energetic metabolism enzymes – succinate dehydrogenase (up to 11.54±0.25) and alpha-glycerophosphate-dehydrogenase (up to 5.37±0.21).
Conclusions: Results of performed laboratory and instrumental research methods show crude metabolic disturbances in children with HHA explained by the chronic hemic hypoxia, hemosyderosis of internals, and reduced activity of intracellular dehydrogenase.
Keywords: *Hereditary hemolytic anemia, hypoxia, myocardial dystrophy, metabolic disorders.*

Введение

Наследственные гемолитические анемии (НГА) – это группа гетерогенных заболеваний, объединённых по единому патогенетическому признаку: укорочение продолжительности жизни эритроцитов, развитие гемолиза эритроцитов различной степени интенсивности. Встречаются НГА, связанные с нарушением мембраны эритроцитов, ферментопатией эритроцитов, и анемии, связанные с нестабильностью гемоглобина [1-3].

В настоящее время известно более 20 наследственных энзимопатий эритроцитов, которые приводят к снижению продолжительности их жизни и повышенному гемолизу. К ним относятся нарушение активности ферментов гликолиза, пентозофосфатного цикла, системы глютатиона, метаболизма адениннуклеотидов и др. Из всех ферментопатий наиболее часто встречаются гемолитические анемии, связанные с дефицитом фермента пируваткиназы и особенно – глюкозо-6-фосфатдегидрогеназы (Г-6-ФДГ). Считается, что приблизительно 1/20 человечества имеет дефект фермента Г-6-ФДГ. Дефицит Г-6-ФДГ отмечается в районах распространения малярии [4-7].

Гемоглобинопатии – наиболее распространённые моногенные наследственные заболевания у детей (около 240 млн. человек на Земле, по данным ВОЗ). Ежегодно в мире рождается и умирает около 200 тысяч человек с этим заболеванием. Гемоглобинопатии часто выявляются в Закавказье, Средней Азии, Дагестане, Молдавии, Башкирии и др. [8, 9]. Наблюдаемые при НГА гипоксемия и нарушение гомеостаза микроэлементов, неэффективный эритропоэз, перегрузка организма железом, безусловно, оказывают негативное влияние на жизнедеятельность различных органов и систем [10-15]. Следует подчеркнуть, что у больных с большой талассемией гемосидероз миокарда, как проявление наличия избытка железа в организме, в дальнейшем приводит к развитию застойной сердечной недостаточности – плохого прогноза для таких детей [16-22]. В связи с этим, особую актуальность приобретает изучение состояния обмена веществ у больных детей с анемиями. В этом плане определяющее значение имеет изучение биоэлектрической активности миокарда, данных эхокардиографии, а также ферментативной активности лейкоцитов периферической крови, отражающих

РЕЦЕНЗИРОВАНО

глубину гипоксии и резервные возможности организма детей с НГА.

Цель исследования

Изучение метаболических изменений в организме у детей с НГА.

Материал и методы исследования

В условиях детского гематологического отделения нами обследовано 54 детей с НГА в возрасте от 3 до 15 лет. Девочек было 28, мальчиков – 26. Средний возраст детей составлял 8,6±0,45 лет. Большая талассемия диагностирована у 15 детей, в том числе у троих она сочеталась с ферментопатией, малая талассемия – у 15 (в том числе в сочетании с ферментопатией – у 4), ферментопатия (дефицит глюкозо-6-фосфатдегидрогеназы) в изолированной форме выявлена у 20 детей (37%), наследственный микросфероцитоз – у 4 (7,4%). Контрольную группу составили 30 здоровых детей (средний возраст – 8,81±0,84 лет). Всем детям с НГА при поступлении в клинику проведено полное клинико-лабораторное обследование, включая развёрнутый общий анализ крови, морфологию эритроцитов, биохимические исследования крови, а также исследование костного мозга. Для оценки клеточного метаболизма и состояния внутренних органов (прежде всего сердца) проведены количественный цитохимический анализ [Р.П. Нарциссов,1975], электрокардиография и эхокардиография.

Цифровой материал обработан методами описательной статистики.

Результаты и их обсуждение

Больные были разделены на 3 группы в зависимости от степени тяжести патологического процесса. У детей с большой талассемией на первый план выступали характерные для НГА стигмы: деформация черепа, приводящая к формированию «лица больного анемией Кули» – башенный череп, монголоидный разрез глаз (у всех), увеличение верхней челюсти и готическое нёбо (73,3%), западение переносицы (80%), выступание скул, резцов и клыков с нарушением прикуса (33,3%). Рентгенологически у данных больных череп в области черепных пазух имел характерный вид «hair-on-end» – симптом «ёжика», так называемый игольчатый периостоз (рис.1).

У больных с ферментопатией, малой талассемией, наследственным микросфероцитозом отчётливых стигм, кроме уплощения переносицы, не выявлено. Кожные покровы у всех детей были бледные с желтушным, либо восковидным оттенком. Изменения со стороны сердечно-сосудистой системы проявлялись в виде тахикардии (96,3%), одышки в покое (64,8%), приглушения тонов сердца (66,7%), систолического шума на верхушке и над всей областью сердца. Обнаружено смещение границ относительной сердечной тупости на 1-1,5 см (31,5%). У всех больных отмечалась гепатоспленомегалия той или иной степени выраженности (до 3-6 см и более).

А В

Рис. 1. *Внешний вид (А) и симптом «ёжика» (игольчатый периостоз) (Б) у больного анемией Кули*

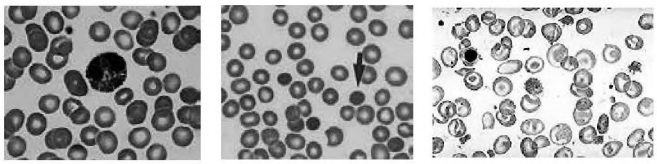

А Б В

Рис. 2. *Картина крови: в норме (А); при микросфероцитозе (Б); при талассемии (В)*

В периферической крови анемия лёгкой степени обнаружена у 9 больных: эритроцитов было 2,9-3,6 млн., гемоглобин – 90-100 г/л, ЦП – 0,7-0,9. У 13 больных выявлена анемия средней тяжести: эритроцитов – 1,7-3,2 млн., гемоглобин – 71-89 г/л, ЦП – 0,65-0,9. Анемия тяжёлой степени обнаружена у 32 больных: эритроциты составили 1,0-2,5 млн., гемоглобин – 21-69 г/л, ЦП – 0,5-0,9. (рис. 2). У всех обследованных больных были выявлены ретикулоцитоз, лейкопения, нормобластоз, анизо-пойкилоцитоз, а при тяжёлой степени анемии – ускоренная СОЭ, тромбоцитопения, сдвиг лейкоформулы влево. Уровень сывороточного железа превышал норму и составлял 24-46 мкмоль/л. Отмечено увеличение концентрации билирубина у 37% наблюдаемых детей в основном за счёт непрямой фракции.

Изменения фореграммы характеризовались увеличением концентрации гемоглобина А2 у 27,8% больных, фетального гемоглобина также у 27,8%, положительная реакция на фермент глюкозо-6-фосфатдегидрогеназу обнаружена у 50% детей. Во всех случаях проба Кумбса была отрицательной.

Анализ костномозгового пунктата выявил резкую гиперплазию эритроидного ростка, костномозговой пунктат гиперрегенераторный. Количество эритроидных клеток достигало 40%, число митозов красных кровяных – 1,5-3%. В большинстве случаев отмечено сужение белого ростка (87%). Обнаруживались явления эритрофагоцитоза.

Исследование активности СДГ и α-ГФДГ лимфоцитов периферической крови показало угнетение показателей активности обеих дегидрогеназ по сравнению с нормой (рис. 3). Кроме того, обнаружены изменения и в структуре популяции лимфоцитов.

Рис. 3. *Активность СДГ и α-ГФДГ лимфоцитов периферической крови*

РЕДАКТИРОВАНО

Таблица 1. *Показатели ЭКГ детей с НГА*

Характер изменений	Степень тяжести		
	Лёгкая n=9	Средняя n=13	Тяжёлая n=32
Синусовая тахикардия и тахиаритмия	44,4%	53,8%	75%
Повышенная электрическая активность миокарда левого желудочка	88,9%	84,6%	90,6%
Снижение амплитуды зубца P	-	30,8%	37,5%
Снижение амплитуды зубца T	22,2%	30,8%	62,5%
Повышение амплитуды зубца T	-	23,1%	25%
Депрессия сегмента ST	11,1%	23,1%	34,4%
Неполная блокада правой ножки пучка Гиса	33,3%	38,5%	53,1%
Электрическая альтернация комплекса QRS	-	15,4%	9,4%
Предсердные экстрасистолы	-	7,7%	6,2%

У детей с НГА лёгкой степени средняя активность СДГ составила 13,2±0,21; α-ГФДГ – 9,39±0,32, что достоверно ниже по сравнению с показателями здоровых детей (17,64±0,1 и 13,3±0,21 соответственно). Помимо этого, у данной группы детей выявлены снижение коэффициента эксцесса, вариации и относительной энтропии информации по СДГ и α-ГФДГ.

У детей с НГА средней тяжести средняя активность СДГ была в пределах 11,54±0,25; α-ГФДГ – 6,81±0,28. На фоне некоторого уменьшения разнородности клеток по СДГ, у этой категории больных обнаружено уменьшение количества пула лимфоцитов с типичной активностью и снижение разнообразия клеток по α-ГФДГ.

Снижение всех показателей клеточной популяции по активности СДГ (средняя активность – 9,99±0,25) выявлено у детей с НГА тяжёлой степени. Снижение активности α-ГФДГ (средняя активность – 5,37±0,21) было обусловлено уменьшением количества лимфоцитов с околосредней активностью, а также снижением разнородности и разнообразия клеток.

Таким образом, проведённое цитохимическое исследование выявило заметную депрессию активности окислительно-восстановительных энзимов, указывающую на выраженные метаболические нарушения в организме вследствие хронической гемической гипоксии и нарушения гомеостаза железа.

При анализе электрокардиографических данных (табл. 1) у детей с НГА лёгкой и средней тяжести выявлены следующие отклонения: синусовая тахикардия (44,4 и 53,8%), повышенная электрическая активность миокарда левого желудочка (84,6 и 88,9%), снижение амплитуды зубца T (22,0 и 30,8%), неполная блокада правой ножки пучка Гиса (33,0 и 38,5% соответственно). Помимо этого, у больных с анемией средней тяжести в 23,1% случаев выявлена депрессия сегмента ST на 1,5 мм в V3 и V5 отведениях.

Значительные отклонения со стороны электрокардиограммы имели место у детей с НГА тяжёлой степени: синусовая тахикардия – 75%, снижение амплитуды предсердного зубца – 37,5%, повышенная электрическая активность миокарда левого желудочка – 90,6%, снижение амплитуды зубца T – 62,5%, депрессия сегмента ST – 34,4%, нарушение внутрижелудочковой проводимости – [illegible]. Выявленные нами изменения ЭКГ свидетельствуют о наличии миокардиодистрофии почти у всех детей с НГА (96,3%).

Методом эхокардиографии у детей с НГА выявлены нижеследующие отклонения: умеренное расширение всех полостей сердца у 7 больных (13%), увеличение конечно-диастолического размера (КДР) левых отделов сердца – у 6 (11,1%), увеличение КДР левого предсердия и правого желудочка у 5 (9,3%). У 25,9% больных (14 детей) выявлено увеличение КДР левого желудочка, у 9 (16,7%) – расширение полости правого желудочка. Снижение сократительной способности миокарда обнаружено у 14 больных: до I степени – у 16,7% больных (ФВ – 56-59%), до II степени

Таблица 2. *Показатели эхокардиографии у детей с НГА*

Показатели	%
Расширение всех полостей сердца	13
Увеличение КДР левых отделов сердца	11,1
Увеличение КДР левого предсердия и правого желудочка	9,3
Увеличение КДР левого желудочка	25,9
Расширение полости правого желудочка	16,7
Гипертрофия миокарда левого желудочка	7,4
Снижение сократительной способности миокарда	25,9
Эхонегативное пространство в полости перикарда	14,8

– у 9,3 % (ФВ – 51-53%). Гипертрофия миокарда левого желудочка встретилась у 4 детей (7,[illegible]%), у 8 больных (14,8%) по данным ЭхоКГ имелся выпот в полости перикарда (табл. 2)

Заключение

Таким образом, результаты проведённых лабораторных и инструментальных методов исследований (глубокая анемия, гипербилирубинемия, нормобластоз, увеличенная концентрация фетального гемоглобина и гемоглобина А2, увеличение сывороточного железа; ЭКГ признаки миокардиодистрофии; увеличение размеров левых отделов сердца, снижение фракции выброса) свидетельствуют о наличии грубых метаболических расстройств в организме больных, обусловленных гемической гипоксией, гемосидерозом и снижением активности внутриклеточных дегидрогеназ.

Литература

1. Шеффман ФД. *Патофизиология крови.* Москва, РФ: Бином; 2009. 448 с.
2. Patrick G, Gallagher PG. Abnormalities of the Erythrocyte Membrane. *Pediatr Clin North Am.* 2013;60(6):1349-62. Available from: http://dx.doi/10.1016/j.pcl.2013.09.001.
3. Koralkova P, van Solinge WW, van Wijk R. Rare hereditary red blood cell enzymopathies associated with hemolytic anemia – pathophysiology, clinical aspects, and laboratory diagnosis. *Int J Lab Hematol.* 2014;36(3):388-97. Available from: http://dx.doi/10.1111/ijlh.12223.
4. Соколова ТА. Генетические аспекты наследственных гемолитических анемий (ферментопатий). *Успехи современного естествознания.* 2012;10: 34-42.
5. Алексеев НА. *Гематология и иммунология детского возраста.* Москва, РФ: Гиппократ; 2009. 1039 с.
6. Berghout J, Higgins S, Loucoubar C, Sakuntabhai A, Kain KC. Genetic diversity in human erythrocyte pyruvate kinase. *Genes Immun.* 2012;13(1):98-102. Available from: http://dx.doi/10.1038/gene.2011.54.
7. Janz TG, Hamilton GC. *Anemia, polycythemia, and white blood cell disorders. In: Marx JA, Hockberger RS, Walls RM, et al, eds. Rosen's Emergency Medicine: Concepts and Clinical Practice. 8th ed.* Philadelphia, PA: Elsevier Saunders; 2014: chap 121. p. 1586-1605.
8. Нагорная НВ, Вильчевская ЕВ, Бордюгова ЕВ, Дудчак АП, Марченко ЕН, Юлдашева СА. *Гемолитические анемии у детей. Симпозиум № 158. Новости медицины и фармации (специализированный портал для медработников).* 2016.
9. Кузник БИ, Максимова ОГ. *Клиническая гематология детского возраста.* Москва, РФ: Вузовская книга; 2010. 496 с.
10. Воробьёв АИ. *Руководство по лабораторной гематологии.* Москва, РФ: Практическая медицина; 2011. 352 с.
11. Демидова АВ. *Анемии.* Москва, РФ: МЕДпресс-информ; 2006. 64 с.
12. Давлатова СН, Исмаилов КИ, Давлатов МД, Шарипов ФС, Каххоров ЗЗ. Особенности метаболизма и корригирующей терапии у детей с наследственными гемолитическими анемиями. *Вестник Авиценны.* 2010;1:77-83.
13. Давлатова СН, Исмаилов КИ. Адаптационные возможности сердечно-сосудистой системы у детей с наследственными гемолитическими анемиями. *Педиатрия и детская хирургия Таджикистана.* 2009;2:11-6.
14. Noetzli LJ, Carson SM, Nord AS, Coates TD, Wood JC. Longitudinal analysis of heart and liver iron in thalassemia major. *Blood.* 2008;112(7):2973-8.
15. Breda L, Rivella S. Modulators of erythropoiesis: emerging therapies for hemoglobinopathies and disorders of red cell production. *Hematol Oncol Clin North Am.* 2014;28:375-86. Available from:http://dx.doi/10.1016/j.hoc.2013.12.001.
16. Aydinok Y, Kattamis A, Cappellini MD, E-Beshlawy A, Origa R, Elalfy M et al. Effects of deferasirox-deferoxamine on myocardial and liver iron in patients with severe transfusional iron overload. *Blood.* 2015;125(25):3868-77. Available from:http://dx.doi/10.1182/blood-2014-07-586677.
17. Origa R. Beta-Thalassemia. Dipartimento di Sanità Pubblica e Medicina Molecolare Università degli Studi di Cagliari Ospedale Regionale per le Microcitemie. Cagliari, Italy. ti.acinu@agiro.alleaffar Initial Posting [September 28, 2000; Last Update: May 14, 2015].
18. Bazil A, Keramati MR, Shahramian I. Cardiac Hemosiderosis in Transfusion Dependent Thalassemia: A Mini-Review. *Iran. Int J Basic Sci Med.* 2017;2(1):5-10. Available from: http://dx.doi/10.15171/ijbsm.2017.02.

References

1. Sheffman FD. *Patofiziologiya krovi [Pathophysiology of blood].* Moscow, RF: Binom; 2009. 448 p.
2. Patrick G, Gallagher PG. Abnormalities of the Erythrocyte Membrane. *Pediatr Clin North Am.* 2013;60(6):1349-62. Available from: http://dx.doi/10.1016/j.pcl.2013.09.001
3. Koralkova P, van Solinge WW, van Wijk R. Rare hereditary red blood cell enzymopathies associated with hemolytic anemia – pathophysiology, clinical aspects, and laboratory diagnosis. *Int J Lab Hematol.* 2014;36(3):388-97. Available from: http://dx.doi/10.1111/ijlh.12223.
4. Sokolova TA. Geneticheskie aspekty nasledstvennykh gemoliticheskikh anemiy [Genetic aspects of hereditary hemolytic anemia (enzymopathies)]. *Uspekhi sovremennogo estestvoznanya.* 2012;10:34-42.
5. Alekseev NA. *Gematologiya i immunologiya detskogo vozrasta [Hematology and immunology of childhood].* Moscow, RF: Hippocrat; 2009. 1039 p.
6. Berghout J, Higgins S, Loucoubar C, Sakuntabhai A, Kain KC. Genetic diversity in human erythrocyte pyruvate kinase. *Genes Immun.* 2012;13(1):98-102. Available from: http://dx.doi/10.1038/gene.2011.54.
7. Janz TG, Hamilton GC. *Anemia, polycythemia, and white blood cell disorders. In: Marx JA, Hockberger RS, Walls RM, et al, eds. Rosen's Emergency Medicine: Concepts and Clinical Practice. 8th ed.* Philadelphia, PA: Elsevier Saunders; 2014: chap 121. p. 1586-1605.
8. Nagornaya NV, Vilchevskaya EV, Bordyugova EB, Dudchak AP, Marchenko EN, Yuldashova SA. *Gemoliticheskie amemii u detey [Hemolytic anemia in children. Symposium nomer 158. Novosty meditsiny i farmatsii (spetsialnyy portal dlya medrabotnikov).* 2016.
9. Kuznik BI, Maksimova OG. *Klinicheskaya gematologiya detskogo vozrasta [Clinical hematology of childhood].* Moscow, RF: Vuzovskaya kniga; 2010. 496 p.
10. Vorobyov AI. *Rukovodstvo po laboratornoy gematologii [Manual on laboratory hematology].* Moskva, RF: Prakticheskaya meditsina; 2011. 352 p.
11. Demidova AV. *Anemii [Anemias].* Moscow, RF: MEDpress-inform; 2006. 64 p.
12. Davlatova SN, Ismailov KI, Davlatov MD, Sharipov FS, Kakhhorov ZZ. Osobennosti metabolizma i korrigiruyushchey terapii u detey s nasledstvennymi gemoliticheskimi anemiyami [Features of metabolism and corrective therapy in children with hereditary hemolytic anemia]. *Avicenna Bulletin (Vestnik Avicenny).* 2010;1:77-83.
13. Davlatova SN, Ismailov KI. Adaptatsionnye vozmozhnosti serdechno-sosudistoy sistemy u detey s nasledstvennymi gemoliticheskimi anemiyami [Adaptation capabilities of the cardiovascular system in children with hereditary hemolytic anemia]. *Pediatriya i detskaya khirurgiya Tadzhikistana.* 2009;2:11-6.
14. Noetzli LJ, Carson SM, Nord AS, Coates TD, Wood JC. Longitudinal analysis of heart and liver iron in thalassemia major. *Blood.* 2008;112(7):2973-8.
15. Breda L, Rivella S. Modulators of erythropoiesis: emerging therapies for hemoglobinopathies and disorders of red cell production. *Hematol Oncol Clin North Am.* 2014;28:375-86. Available from:http://dx.doi/10.1016/j.hoc.2013.12.001.
16. Aydinok Y, Kattamis A, Cappellini MD, E-Beshlawy A, Origa R, Elalfy M et al. Effects of deferasirox-deferoxamine on myocardial and liver iron in patients with severe transfusional iron overload. *Blood.* 2015;125(25):3868-77. Available from:http://dx.doi/10.1182/blood-2014-07-586677.
17. Origa R. Beta-Thalassemia. Dipartimento di Sanità Pubblica e Medicina Molecolare Università degli Studi di Cagliari Ospedale Regionale per le Microcitemie. Cagliari, Italy. ti.acinu@agiro.alleaffar Initial Posting [September 28, 2000; Last Update: May 14, 2015].
18. Bazil A, Keramati MR, Shahramian I. Cardiac Hemosiderosis in Transfusion Dependent Thalassemia: A Mini-Review. *Iran. Int J Basic Sci Med.* 2017;2(1):5-10. Available from: http://dx.doi/10.15171/ijbsm.2017.02.

19. Porter JB, Wood J, Olivieri N, Elliott P, Vichinsky, Taher A, et al. Treatment of heart failure in adults with thalassemia major: response in patients randomised to deferoxamine with or without deferiprone. *J Cardiovasc Magn Reson.* 2013;15:38. [Published online 2013 May 20]. Available from: http://dx.doi/10.1186/1532-429X-15-38.
20. Lobo C, Angulo IL, Aparicio LR, Drelichman GI, Zanichelli MA, Cancado R. Retrospective epidemiological study of Latin American patients with transfusional hemosiderosis: the first Latin American epidemiological study in iron overload – the RELATH study. *Hematology.* 2011;16(5):265-73. PMID: 21902889. Available from: http://dx.doi/10.1179/102453311X13085644680302.
21. Shen J, Porter BJ. Effects of deferasirox-deferoxamine on myocardial and liver iron in patients with severe transfusional iron overload. *Blood.* 2015;25(25): 3868-77. Available from: http://dx.doi/10.1182/blood-2014-07-586677.
22. Elalfy MS, Adly AM, Wali Y, Tony S, Samir A, Elhenawy YI. Efficacy and safety of a novel combination of two oral chelators deferasirox/deferiprone over deferoxamine/deferiprone in severely iron overloaded young beta thalassemia major patients. *Eur J Haematol.* 2015;95(5):411-20. Available from: http://dx.doi/10.1111/ejh.12507.

19. Porter JB, Wood J, Olivieri N, Elliott P, Vichinsky, Taher A, et al. Treatment of heart failure in adults with thalassemia major: response in patients randomised to deferoxamine with or without deferiprone. *J Cardiovasc Magn Reson.* 2013;15:38. [Published online 2013 May 20]. Available from: http://dx.doi/10.1186/1532-429X-15-38.
20. Lobo C, Angulo IL, Aparicio LR, Drelichman GI, Zanichelli MA, Cancado R. Retrospective epidemiological study of Latin American patients with transfusional hemosiderosis: the first Latin American epidemiological study in iron overload – the RELATH study. *Hematology.* 2011;16(5):265-73. PMID: 21902889. Available from: http://dx.doi/10.1179/102453311X13085644680302.
21. Shen J, Porter BJ. Effects of deferasirox-deferoxamine on myocardial and liver iron in patients with severe transfusional iron overload. *Blood.* 2015;25(25): 3868-77. Available from: http://dx.doi/10.1182/blood-2014-07-586677.
22. Elalfy MS, Adly AM, Wali Y, Tony S, Samir A, Elhenawy YI. Efficacy and safety of a novel combination of two oral chelators deferasirox/deferiprone over deferoxamine/deferiprone in severely iron overloaded young beta thalassemia major patients. *Eur J Haematol.* 2015;95(5):411-20. Available from: http://dx.doi/10.1111/ejh.12507.

СВЕДЕНИЯ ОБ АВТОРАХ

Давлатова Сохира Нозировна, к.м.н., доцент кафедры детских болезней № 2 ТГМУ им. Абуали ибни Сино

Исмоилов Комилджон Исроилович, д.м.н., профессор, заведующий кафедрой детских болезней № 2 ТГМУ им. Абуали ибни Сино

Мухитдинова Зумрад Абубакровна, к.м.н., доцент кафедры детских болезней № 2 ТГМУ им. Абуали ибни Сино

Солиева Лола Мирсаидовна, врач-педиатр Национального медицинского центра Республики Таджикистан.

Информация об источнике поддержки в виде грантов, оборудования, лекарственных препаратов

Работа выполнялась в соответствии с планом НИР ТГМУ им. Абуали ибни Сино. Финансовой поддержки со стороны компаний-производителей лекарственных препаратов и медицинского оборудования авторы не получали.

Конфликт интересов: отсутствует.

АВТОРЫ

Davlatova Sohira Nozirovna, Candidate of Medical Sciences, Associate Professor of the Department of Pediatric Diseases № 2 at Avicenna Tajik State Medical University

Ismoilov Komildjon Isroilovich, Doctor of Medical Sciences, Full Professor, Head of the Department of Pediatric Diseases № 2 at Avicenna Tajik State Medical University

Mukhitdinova Zumrad Abubakrovna, Candidate of Medical Sciences, Associate Professor of the Department of Pediatric Diseases № 2 at Avicenna Tajik State Medical University

Soliyeva Lola Mirsaidovna, pediatrician at National Medical Center of the Republic of Tajikistan

АДРЕС ДЛЯ КОРРЕСПОНДЕНЦИИ:

Давлатова Сохира Нозировна
к.м.н., доцент кафедры детских болезней № 2 ТГМУ им. Абуали ибни Сино

734003, Республика Таджикистан, г. Душанбе, пр. Рудаки, 139
Тел.: (+992) 935 277539
E-mail: sokhira@mail.ru

ADDRESS FOR CORRESPONDENCE:

Davlatova Sohira Nozirovna
Candidate of Medical Sciences, Associate Professor of the Department of Pediatric Diseases № 2 at Avicenna Tajik State Medical University

734003, Republic of Tajikistan, Dushanbe, Rudaki Avenue 139,
Phone: (+992) 935 277539
E-mail: sokhira@mail.ru

ВКЛАД АВТОРОВ

Разработка концепции и дизайна исследования: СЛМ
Сбор материала: ДСН, МЗА
Статистическая обработка данных: ДСН
Анализ полученных данных: ДСН, МЗА
Подготовка текста: ДСН
Редактирование: ИКИ
Общая ответственность: ИКИ

Поступила 08.02.2017
Принята в печать 31.03.2017

Submitted 08.02.2017
Accepted 31.03.2017

РЕДАКТИРУЕТСЯ