

## УСТРАНЕНИЕ ДЕФЕКТОВ НИЖНЕЙ ЧЕЛЮСТИ ЭНДОПРОТЕЗАМИ, СОЗДАННЫМИ ПО ТЕХНОЛОГИИ АДДИТИВНОГО СТЕРЕОЛИТОГРАФИЧЕСКОГО МОДЕЛИРОВАНИЯ

М.Ш. МИРЗОЕВ<sup>1</sup>, М.Н. ШАКИРОВ<sup>2</sup>, Д.И. ХУШВАХТОВ<sup>1</sup>, Р.Н. ДЖОНИБЕКОВА<sup>3</sup>, Е.Г. ГРИГОРЬЕВ<sup>4</sup>

<sup>1</sup> Кафедра челюстно-лицевой хирургии с детской стоматологией, Институт последипломного образования в сфере здравоохранения Республики Таджикистан, Душанбе, Республика Таджикистан

<sup>2</sup> Кафедра челюстно-лицевой хирургии и стоматологии Сибирского государственного медицинского университета, Томск, Российская Федерация

<sup>3</sup> Кафедра челюстно-лицевой хирургии, Таджикский государственный медицинский университет им. Абуали ибн Сина, Душанбе, Республика Таджикистан

<sup>4</sup> Отделение лучевой диагностики, Томский национальный исследовательский медицинский центр Российской Академии наук, Томск, Российская Федерация

**Цель:** совершенствование технологии создания и изготовления индивидуальных имплантационных конструкций в челюстно-лицевой хирургии на основе стереолитографического моделирования.

**Материал и методы:** исследование основано на анализе результатов лечения 12 больных в возрасте 17-40 лет с различной патологией костных структур нижней челюсти: адамантиномой – 5 (41,7%), посттравматическими деформациями – 2 (16,6%) и бифосфонатными и лучевыми некрозами нижней челюсти – 5 (41,7%). Клинико-лабораторные методы обследования всем больным проводились по традиционной схеме, а в качестве рентгенологического исследования нами было выбрано проведение КТ в режиме 3D принтера. Его показатели позволяли создавать аддитивную технологию воспроизведения и изготовления стереолитографической модели челюстно-лицевых костей. На указанных моделях, с учётом объёма, размера дефекта и индивидуальных его особенностей, готовилась восковая композиция, а затем изготавливалась конструкция эндопротеза из сплава никелида титана.

**Результаты:** результаты хирургических вмешательств у 12 пациентов, которым замещение дефектов нижней челюсти проводилось с использованием имплантационных конструкций, изготовленных на основании данных КТ в режиме 3D принтера на стереолитографических моделях, показали высокую их эффективность. У всех оперированных больных в послеоперационном периоде отмечалось первичное заживление раны, ранее восстановление объёма движения нижней челюсти, что подтверждено клиническими и электромиографическими исследованиями функции жевательных мышц оперируемой зоны.

**Заключение:** использование индивидуальных имплантационных конструкций для замещения костных дефектов нижней челюсти, созданных в режиме 3D принтера на стереолитографических моделях, позволяет сократить время проведения операции и полноценно восстановить утраченные анатомо-функциональные и эстетические нарушения челюстно-лицевой области.

**Ключевые слова:** адамантинома, имплантационная конструкция, никелид титана, эндопротезы, стереолитография, 3D принтер.

**Для цитирования:** Мирзоев МШ, Шакиров МН, Хушвахтов ДИ, Джонибекова РН, Григорьев ЕГ. Устранение дефектов нижней челюсти эндопротезами, созданными по технологии аддитивного стереолитографического моделирования. *Вестник Авиценны*. 2018;20(2-3):170-175. Available from: <http://dx.doi.org/10.25005/2074-0581-2018-20-2-3-170-175>

## ELIMINATION OF MANDIBULAR DEFECTS BY ENDOPROSTHESIS CREATED BY TECHNOLOGY OF ADDITIVE STEREO LITHOGRAPHY

M.SH. MIRZOEV<sup>1</sup>, M.N. SHAKIROV<sup>2</sup>, D.I. KHUSHVAKHTOV<sup>1</sup>, R.N. DZHONIBEKOVA<sup>3</sup>, E.G. GRIGORYEV<sup>4</sup>

<sup>1</sup> Department of Maxillofacial Surgery with Pediatric Dentistry, Institute of Postgraduate Education in Healthcare of the Republic of Tajikistan, Dushanbe, Republic of Tajikistan

<sup>2</sup> Department of Maxillofacial Surgery and Dentistry of the Siberian State Medical University, Tomsk, Russian Federation

<sup>3</sup> Department of Maxillofacial Surgery, Avicenna Tajik State Medical University, Dushanbe, Republic of Tajikistan

<sup>4</sup> Division of Radiological Diagnostics, Tomsk National Research Medical Center, Russian Academy of Sciences, Tomsk, Russian Federation

**Objective:** Improving the technology of creating and manufacturing individual implantation designs in maxillofacial surgery based on stereolithographic modeling.

**Methods:** The study is based on the analysis of the results of treatment of 12 patients aged 17-40 years with different pathologies of the mandibular bone structures: adamantinoma – 5 (41.7%), posttraumatic deformities – 2 (16.6%) and bisphosphonate-related and radiation-related necrosis of the lower jaw – 5 (41.7%). Both clinical and laboratory methods of examination of all patients were carried out according to the traditional scheme, and as a radiologic study, we chose CT in the 3D printer mode. Its indices allowed creating an additive technology of reproduction and manufacturing of a stereolithographic model of the maxillofacial bones. On these models, taking into account the volume, size of the defect and its individual characteristics, a wax composite was prepared, and then prepared a design of an endoprosthesis made of nickel-titanium alloy.

**Results:** The results of surgical interventions in 12 patients who underwent substitution of mandible defects were performed using implant structures based on CT data in a 3D printer mode using stereolithographic models, showed their high efficiency. All the operated patients had a primary wound healing in the postoperative period, earlier restoration of the volume of the lower jaw movement, which is confirmed by clinical and electromyographic studies of the function of the masticatory muscles of the operated zone.

**Conclusions:** The use of individual implant structures to replace bone defects of the lower jaw, created in the 3D printer mode on stereolithographic models, allows to shorten the operation time and fully restore the lost anatomical and aesthetic disorders of the maxillofacial area.

**Keywords:** Adamantinoma, implantation structure, nickel-titanium alloy, endoprostheses, stereolithography, 3D printer.

**For citation:** Mirzoev MSH, Shakirov MN, Khushvakhtov DI, Dzhonibekova RN, Grigoryev EG. Ustraneniye defektov nizhney chelyusti endoprotezami, sozdannymi po tekhnologii additivnogo stereolitograficheskogo modelirovaniya [Elimination of mandibular defects by endoprosthesis created by technology of additive stereolithography]. *Vestnik Avitsenny [Avicenna Bulletin]*. 2018;20(2-3):170-175. Available from: <http://dx.doi.org/10.25005/2074-0581-2018-20-2-3-170-175>.

## ВВЕДЕНИЕ

Устранение дефектов нижней челюсти является одной из сложных и важных проблем в современной челюстно-лицевой хирургии. Этот вид реконструктивно-пластической операции проводится для замещения головки височно-нижнечелюстного сустава, ветви и тела нижней челюсти при травматических повреждениях или их осложнениях, когда невозможно выполнить другие хирургические мероприятия по восстановлению их анатомической целостности [1-4]. Кроме того, реконструкция показана пациентам с деформирующими остеоартрозами, деструктивными изменениями, вызванными воспалительными заболеваниями, опухолевыми процессами, врождёнными и приобретёнными аномалиями, костными формами анкилозов височно-нижнечелюстного сочленения [4-6].

В настоящее время для восстановления анатомо-функциональных нарушений у данной категории больных традиционно применяются различные трансплантационные и имплантационные материалы, замещающие костные изъяны нижней челюсти. Из имплантационных материалов используются: сплавы из титана, хрома и кобальта, сапфира, углеводородистых соединений, различных полимеров и т.д. [5-8]. Однако результаты операций, проведённых с использованием этих материалов, не могут в полной мере удовлетворить требование больных и клиницистов, ввиду резорбции трансплантационных и возможной элиминации имплантационных материалов. Данное обстоятельство обусловлено нежизнеспособностью аллогенных и ксеногенных трансплантатов и гибелью остеоцитов и остеобластов в трансплантационных костных материалах, отсутствием биологической совместимости используемых материалов с тканями реципиентной зоны организма пациента [1, 5-8]. Традиционные имплантационные материалы, используемые для устранения дефектов нижней челюсти, особенно бисфосфонатными и лучевыми некрозами, не всегда дают хорошие результаты, ввиду их прорезывания на поверхность кости с последующим отторжением [5, 8].

Огромный вклад в развитие челюстно-лицевой имплантологии внесли исследователи, связанные с разработкой технологии получения пористых и беспористых материалов на основе никелида титана, выполненные в Сибирском физико-техническом институте челюстно-лицевые имплантаты, изготовленные из данного сплава, хорошо воспринимаются тканями организма, обладают высокой биологической инертностью, отсутствием токсичности и отвечают всем требованиям, предъявляемым к имплантационным материалам. Оптимальные интеграционные характеристики материала позволяют ему оставаться стабильным в организме, обеспечивая при этом надёжную фиксацию и интеграцию с тканевых структур в порах имплантата [2-4].

Для оценки клинической картины заболевания, планирование и подготовки будущей операции челюстно-лицевому хирургу необходима точная и объективная информация о структуре, форме и размерах патологического очага челюстно-лицевой области. Естественно, для получения такой информации необходимо использовать рентгенографию, ангиографию, ультразвуковую, компьютерную и/или магнитно-резонансную томографию [9-11]. В современной стоматологии стереолитографическое моделирование, лазерное спекание и струйная печать являются наиболее широко используемыми методами. В настоящее время эволюция новых способов, в том числе трёхмерная (3D) печать, расширяет сферу стоматологической практики. Сегодня 3D печать рассматривается, как революционный метод для

дальнейшего изготовления коронок, мостов, вкладок, накладок и зубных протезов. Не вызывает сомнений целесообразность и эффективность её использования и в области реконструктивной челюстно-лицевой хирургии [12-14]. Такие свойства, как доступность, возможность создавать и изготавливать индивидуальные имплантационные конструкции на основе стереолитографического моделирования и 3D печати и легли в основу данного исследования.

## ЦЕЛЬ ИССЛЕДОВАНИЯ

Совершенствование технологии создания и изготовления индивидуальных имплантационных конструкций в челюстно-лицевой хирургии на основе стереолитографического моделирования.

## МАТЕРИАЛ И МЕТОДЫ

В основу работы положены результаты обследования и хирургического лечения 12 больных с различной патологией костных структур нижней челюсти, 4 из которых находились в отделении челюстно-лицевой хирургии Национального медицинского центра Республики Таджикистан и 8 – в отделении челюстно-лицевой хирургии Томской областной клинической больницы за период 2015-2018 г.г. Возраст больных варьировал от 17 до 40 лет. В зависимости от нозологии у 5 (41,7%) диагностированы адентиномы, у 2 (16,6%) – посттравматические дефекты и у 5 (41,7%) – бисфосфонатные и лучевые некрозы нижней челюсти. Клинико-лабораторные методы обследования всем больным проводились по традиционной схеме. Пациентам с опухолевыми процессами диагноз подтверждался результатами биопсических исследований. Рентгенологическое исследование костей лицевого черепа у 12 больных (4 – в условиях Национального медицинского центра и 8 – в Томской областной клинической больнице) проводили методом спиральной компьютерной томографии на томографах Somatom Emotion 16 (Siemens, Германия) и Neu Viz 64 (Neusoft, Китай) в режиме 3D принтера по аддитивной технологии.

Для изготовления стереолитографической модели лицевого скелета скан, полученный в стандартном режиме с толщиной среза не менее 0,5 мм в формате DICOM, загружался в 3D принтер Markati Fullscale XT (Китай). Данный формат преобразовывает его данные в файл поверхности – stl.obj и по программе слайсер готовит модель к печати. Печать в формате 3D осуществляется методом послойного наплавления полимерной нити (прутка/филамента) с помощью моторизованной системы. При создании настоящих стереолитографических моделей нами в качестве полимера использовался материал Watson, выпускаемый компанией Bestfilament (Томск, Россия), обладающий достаточной жёсткостью, низкой усадкой, отличающийся гладкой блестящей поверхностью готового изделия. При создании стереолитографической модели у пациентов с опухолевыми процессами нижней челюсти, для обозначения границ локализации, формы и объёма, применялись методы их окрашивания специальными красками (рис. 1.)

Далее, после изучения готовой стереолитографической модели, на ней же составляется план предстоящего хирургического вмешательства, заключающийся в нанесении необходимых ориентиров: линии резекции на границе опухолевидного образования и здорового участка кости нижней челюсти (рис. 2); ориентира участка декортикации кости по формированию ложа





**Рис. 1** Специальные методы окрашивания опухолевидного образования на стереолитографической модели

для эндопротеза (рис. 3); точек для формирования фрезевых отверстий для фиксации эндопротеза к здоровому фрагменту нижней челюсти (рис. 4); моделирование восковой композиции конструкции будущего эндопротеза с учётом индивидуальных особенностей и анатомического строения заменяемого отдела нижней челюсти (рис. 5).

Подготовленный таким образом полуфабрикат направляется в лабораторию для изготовления конструкции эндопротеза. Конструкция готового эндопротеза, замещающего тело, угол и ветвь, включая суставной отросток нижней челюсти, должна иметь полированную поверхность головки (рис. 6).

На изготовленную конструкцию из никелида титана наносится вид перфорированной пластины, с обеих сторон фиксируются аналогичные по форме и величине пористо-проницаемые её части. Непосредственно во время проведения операции эндопротез надевается «чулок» из сетчатого никелида титана с размером ячеек 300 мкм и толщиной нити 0,1 мм, который выполняет функцию надкостницы по изогнутой лицевой поверхности и обеспечивает удобство подшивания к ним мягкотканых структур. Операция завершается стабильной и надёжной фиксацией эндопротеза к предварительно подготовленной ложу нижней челюсти фиксаторами с термомеханической памятью формы. Такая комбинация материалов сплава никелида титана обеспечивает согласованное гистерезисное поведение конструкции и утраченного органа.

## РЕЗУЛЬТАТЫ И ОБСУЖДЕНИЕ

Результаты хирургических вмешательств у 12 пациентов, которым замещены дефекты различных участков нижней

челюсти проводились с использованием имплантационных конструкций, изготовленных на основании данных КТ в режиме 3D принтера на стереолитографических моделях, показали высокую их эффективность. Стереолитографическая модель, созданная особенно в режиме отличительного окрашивания здоровых и поражённых участков нижней челюсти, позволила наглядно выделить границы и размеры патологического процесса в мелких его деталях и в диагностическом плане предоставила весьма важную и нужную информацию. В прогностическом плане эти данные имели большое значение в составлении объёма и плана хирургического вмешательства. У всех наблюдаемых нами больных в послеоперационном периоде были получены удовлетворительные результаты. У абсолютного большинства были отмечены признаки заживления раны и раннее восстановление объёма и функции нижней челюсти, что подтверждено клиническими и дополнительно проведёнными электромиографическими исследованиями функции жевательных мышц. Клинические над больными в течение 2-3 лет после проведения хирургического вмешательства показали полное восстановление соотношения зубов верхней и нижней челюсти, функции приёма и пережёвывания пищи, а также эстетики лица, что подтверждено отсутствием каких-либо жалоб со стороны больных. Осложнений в виде прорезывания или отторжения имплантационной конструкции нами не были зафиксированы ни в одном случае.

В качестве иллюстрации приводим клиническое наблюдение.

Больной Б., 45 лет, поступил в отделение челюстно-лицевой хирургии Национального медицинского центра Республики Таджикистан с жалобами на наличие объёмного образования правой половины нижней челюсти, боли в этой области, нарушение приёма пищи и ограничение открывания рта. Из анамнеза выяснено, что больному 6 лет назад была проведена операция по поводу адамантиномы нижней челюсти справа с временным замещением возникшего дефекта проволоочной конструкцией имплантационного материала. Однако пациент не явился на второй этап операции, и по истечении четырёх лет у больного было вновь отмечено появление опухоли, в связи с чем он был госпитализирован. Обследование и повторная биопсия подтвердили диагноз адамантинома нижней челюсти справа (рис. 7). На основании проведённого КТ исследования лицевого скелета (рис. 8, 9), в режиме 3D принтера на стереолитографической модели (рис. 10, 11), по описанной выше технологии, изготовлен индивидуальный эндопротез из никелида титана (рис. 12, 13). Согласно предварительно составленному



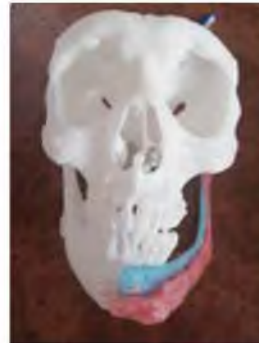**Рис. 2** Линия резекции на границе опухоли и здорового участка кости нижней челюсти



**Рис. 3** Нанесение ориентиров участка декортикации по формированию ложа для эндопротеза (отмечены зеленым цветом)



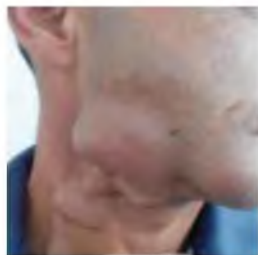**Рис. 4** Нанесение точек для формирования фрезевых отверстий (отмечены чёрными точками)



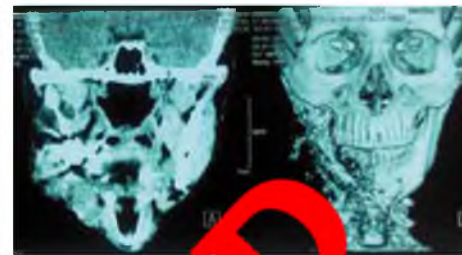
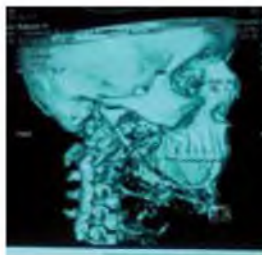
**Рис. 5** Моделирование восковой композиции эндопротеза



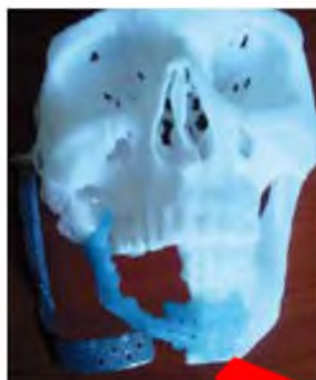**Рис. 6** Готовый эндопротез из никелида титана с фиксирующими элементами



**Рис. 7** Больной Б., 45 лет: аденома нижней челюсти справа



**Рис. 8, 9** Спиральная КТ лицевого скелета



**Рис. 10, 11** Стереолитографическая модель нижней челюсти

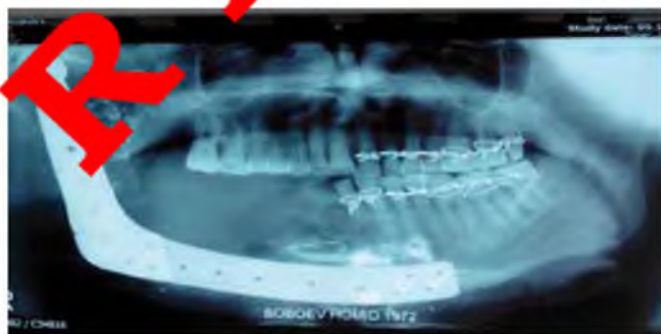

**Рис. 12,13** Индивидуальный эндопротез нижней челюсти из никелида титана

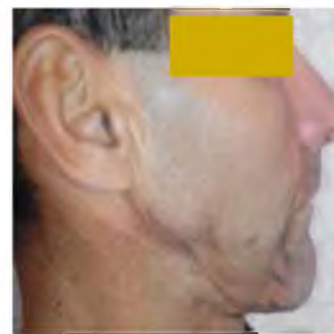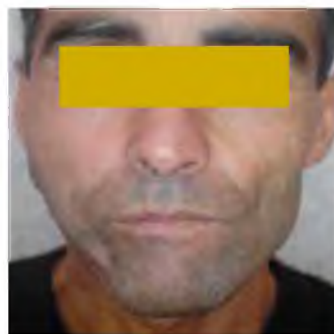плану, под общим обезболиванием, произведено удаление опухоли вместе с проволочной конструкцией. Одновременным устранением дефекта эндопротезом послеоперационный период протекал нормально, заживление раны первичным натяжением, швы удалены на 8 сутки. В результате проведённой операции контуры и функции нижней челюсти восстановлены в полном объёме, что подтверждено и рентгенологически (рис. 14). При осмотре через год – состояние больного удовлетворительное, функциональных нарушений со стороны зубочелюстного аппарата не выявлено, состояние эндопротеза удовлетворительное (Рис. 15-16).

### ЗАКЛЮЧЕНИЕ

Результаты, полученные нами на основании скромного клинического материала, позволяют предположить, что методика устранения дефектов нижней челюсти эндопротезами, созданными по технологии аддитивного стереолитографического моделирования и изготовленными из сплава никелида титана, значительно сокращает время проведения операции, повышает качество лечения и полноценно восстанавливает утраченные анатомо-функциональные расстройства зубочелюстного аппарата. Используемая нами методика эндопротезирования удобна и доступна, что позволяет рекомендовать её для широкого применения в клинической практике.



**Рис. 14** Ортопантомография нижней челюсти после установки эндопротеза из никелида титана



**Рис. 15, 16** Фото пациента через 12 месяцев после оперативного вмешательства



## ЛИТЕРАТУРА

1. Вербо ЕВ, Орджоникидзе МЗ, Филиппов ИК. Оптимизация этапного лечения пациентов с обширными комбинированными дефектами лица. *Стоматология*. 2015;3:25-32.
2. Гюнтер ВЭ. *Материалы и имплантаты с памятью формы в медицине*. Томск, РФ: МИЦ; 2014. 342 с.
3. Кокарев ОВ, Ходоренко ВН, Радкевич АА, Гюнтер ВЭ, Чекалкин ТЛ. Развитие и дифференцировка мезенхимальных клеток костного мозга в пористо-проницаемых имплантатах из никелида титана in vitro и in vivo. *Клеточные технологии в биологии и медицине*. 2016;2:108-15.
4. Радкевич АА, Гантимуров АА, Галонский ВГ, Ходоренко ВН, Чекалкин ТЛ, Гюнтер ВЭ. *Эндопротезирование ветви и тела нижней челюсти с использованием имплантатов из никелид титана*. Томск, РФ: Изд-во ООО «НПП»; 2009. 16 с.
5. Пачес АИ. *Опухоли головы и шеи. 5-е изд., доп. и перераб.* Москва, РФ: Практическая медицина; 2013. 478 с.
6. Таиров УТ, Юсупов ЗЯ, Джумаев ШМ. Использование реконструктивных титановых пластин и имплантатов мышечкового отростка при хирургическом лечении новообразований нижней челюсти. *Вестник Авиценны*. 2016;2:64-8.
7. Хушвахтов ДИ, Шакиров МН, Ризоев РР, Дзонибекова РН. Цистэктомия с заполнением костной полости пористо-проницаемым никелид-титаном, обогащенным тромбоцитарной массой. *Вестник последипломного образования в сфере здравоохранения*. 2015;4:46-9.
8. Шакиров МН, Гафаров ХО, Мирзоев МШ. К вопросу эндопротезирования мышечковых отростков в хирургическом лечении стойких двусторонних привычных вывихов нижней челюсти (случай из практики). *Научно-практический журнал ТИПМК*. 2011;4:48-51.
9. Баулин ИМ, Бадалян ВА, Ряховский АН. Экспериментальное исследование коллагеновой матрицы для увеличения объема десны с использованием 3D-моделирования. *Стоматология*. 2015;5:8-10.
10. Andonović V, Vrtanoski G. Growing rapid prototyping as a technology in dental medicine. *Mech Eng Sci J*. 2010;29:31-9.
11. Yun PY. The application of three-dimensional printing techniques in the field of oral and maxillofacial surgery. *J Korean Assoc Oral Maxillofac Surg*. 2015;41:169-70.
12. Dikova T, Dzhendov D, Simov M. Modern trends in the development of the technologies for production of dental constructions. *Journal of IMAB – eAnnual Proceeding*. 2015;21(4):974-81.
13. Hussein MO, Hussein LA. Novel 3D modeling technique of removable partial denture framework manufactured by 3D printing technology. *Int J Adv Res*. 2014;9:686-94.
14. Katreva I, Dikova T, Abadzhiev M. 3D-printing in contemporary prosthodontic treatment. *Scripta Scientifica Medicinae Dentalis*. 2016;2(1):16-20.

## И СВЕДЕНИЯ ОБ АВТОРАХ

**Мирзоев Мансурджон Шомилевич**, кандидат медицинских наук, заведующий кафедрой челюстно-лицевой хирургии с детской стоматологией, Институт последипломного образования в сфере здравоохранения Республики Таджикистан

**Шакиров Мухамеджан Нигматович**, доктор медицинских наук, профессор кафедры челюстно-лицевой хирургии и стоматологии Сибирского государственного медицинского университета

**Хушвахтов Додарджон Иззатович**, кандидат медицинских наук, ассистент кафедры челюстно-лицевой хирургии с детской стоматологией, Институт последипломного образования в сфере здравоохранения Республики Таджикистан

## REFERENCES

1. Verbo EV, Ordzhonikidze MZ, Filippov IK. Optimizatsiya etapnogo lecheniya patients s obshirnymi kombinirovannymi defektami litsa [Optimization of stage treatment of patients with extensive combined facial defects]. *Stomatologiya*. 2015;3:25-32.
2. Gyunter VE. *Materialy i implantaty s pamyat'yu formy v meditsine*. Tomsk, RF: MITS; 2014. 342 p.
3. Kokarev OV, Khodorenko VN, Radkevich AA, Gyunter VE, Chekalkin TL. Razvitiye i diferentsirovka mezenkhimal'nykh kletok kostnogo mozga v poristo-pronitsaemykh implantatakh iz nikelida titana in vitro and in vivo. *Kletochnye tekhnologii v biologii v meditsine*. 2016;2:108-15.
4. Radkevich AA, Gantimurov AA, Galonskiy VG, Khodorenko VN, Chekalkin TL, Gyunter VE. *Endoprotezirovaniye vetvi i tela nizhney chelyusti s ispol'zovaniem implantatov iz nikelida titana [Endoprosthetics of the mandibular branch and body using implants of nickel-titanium alloy]*. Tomsk, RF: Izd-vo OOO "NPP"; 2009. 16 p.
5. Pachec AI. *Oпухоли головы и шеи. 5-е изд., доп. и перераб.* [The tumors of the head and neck]. Moscow, RF: Prakticheskaya meditsina; 2013. 478 p.
6. Tairov UT, Yusupov ZY, Dzhumayev ShM. Ispol'zovaniye rekonstruktivnykh titanovykh plastin i implantatov myshchelkovogo otrostka pry khirurgicheskom lechenii novooobrazovaniy nizhney chelyusti [Use of reconstructive titanium plates and the implants of condylar process under surgical treatment of the neoplasms of mandible]. *Vestnik Avitsenny [Avicenna Bulletin]*. 2015;2:64-8.
7. Khushvaktov DI, Shakirov MN, Rizev RR, Dzhonibekova RN. Tsistektomiya s zapolnieniem kostnoy polosti poristo-pronitsaemykh nikelid-titanom, obogashchyonnykh trombotsitarnoy massoy [Cystectomy with filling the bone cavity by porous-permeable nikelid of titanium, enriched with thrombocytic mass]. *Vestnik poslediplomnogo obrazovaniya v sfere zdravookhraneniya*. 2015;4:46-9.
8. Shakirov MN, Gafarov KhO, Mirzoev MSh. K voprosu endoprotezirovaniya myshchelkovykh otrostkov v khirurgicheskom lechenii stoykikh dvustoronnikh privychnykh vyivkhov nizhney chelyusti (sluchay iz praktiki) [To the issue of endoprosthetics of condylar processes in the surgical treatment of persistent bilateral jaw putbursts of the lower jaw (a case report)]. *Nauchno-prakticheskiy zhurnal TIPPМК*. 2011;4:48-51.
9. Baulin IM, Badalyan VA, Ryakhovskiy AN. Eksperimental'noe issledovanie kollagenovoy matritsy dlya uvelicheniya ob'yoma desny s ispol'zovaniem 3D-modelirovaniya [The experimental study collagen matrices for increase the volume of the gums with use 3D-modeling]. *Stomatologiya*. 2015;5:8-10.
10. Andonović V, Vrtanoski G. Growing rapid prototyping as a technology in dental medicine. *Mech Eng Sci J*. 2010;29:31-9.
11. Yun PY. The application of three-dimensional printing techniques in the field of oral and maxillofacial surgery. *J Korean Assoc Oral Maxillofac Surg*. 2015;41:169-70.
12. Dikova T, Dzhendov D, Simov M. Modern trends in the development of the technologies for production of dental constructions. *Journal of IMAB – eAnnual Proceeding*. 2015;21(4):974-81.
13. Hussein MO, Hussein LA. Novel 3D modeling technique of removable partial denture framework manufactured by 3D printing technology. *Int J Adv Res*. 2014;9:686-94.
14. Katreva I, Dikova T, Abadzhiev M. 3D-printing in contemporary prosthodontic treatment. *Scripta Scientifica Medicinae Dentalis*. 2016;2(1):16-20.

## И AUTHOR INFORMATION

**Mirzoev Mansurdzhon Shomilovich**, Candidate of Medical Sciences, Head of the Department of Maxillofacial Surgery with Pediatric Dentistry, Institute of Postgraduate Education in Healthcare of the Republic of Tajikistan

**Shakirov Mukhamedzhan Nigmatovich**, Doctor of Medical Sciences, Professor of the Department of Maxillofacial Surgery and Dentistry of the Siberian State Medical University

**Khushvaktov Dodardzhon Izzatovich**, Candidate of Medical Sciences, Assistant of the Department of Maxillofacial Surgery with Pediatric Dentistry, Institute of Postgraduate Education in Healthcare of the Republic of Tajikistan

**Джонибекова Розия Наджмуддиновна**, кандидат медицинских наук, заведующая кафедрой челюстно-лицевой хирургии, Таджикский государственный медицинский университет им. Абуали ибни Сино

**Григорьев Евгений Геннадьевич**, кандидат медицинских наук, старший научный сотрудник отделения лучевой диагностики, Томский национальный исследовательский медицинский центр Российской академии наук

**Информация об источнике поддержки в виде грантов, оборудования, лекарственных препаратов**

Финансовой поддержки со стороны компаний-производителей лекарственных препаратов и медицинского оборудования авторы не получали.

**Конфликт интересов:** отсутствует.

✉ АДРЕС ДЛЯ КОРРЕСПОНДЕНЦИИ:

**Мирзоев Мансурджон Шомилевич**

кандидат медицинских наук, заведующий кафедрой челюстно-лицевой хирургии с детской стоматологией Институт последипломного образования в сфере здравоохранения Республики Таджикистан

734026, Республика Таджикистан, г. Душанбе, пр. Сомони, 59  
Тел.: (+992) 919 172701  
E-mail: mirzoev\_1965@bk.ru

**Dzhonibekova Roziya Nadzhmuddinovna**, Candidate of Medical Sciences, Head of the Department of Maxillofacial Surgery, Avicenna Tajik State Medical University

**Grigoryev Evgeniy Gennadievich**, Candidate of Medical Sciences, Senior Researcher, Division of Radiation Diagnostics, Tomsk National Research Medical Center, Russian Academy of Sciences

✉ ADDRESS FOR CORRESPONDENCE:

**Mirzoev Mansurjon Shomilovich**

Candidate of Medical Sciences, Head of the Department of Maxillofacial Surgery with Pediatric Stomatology, Institute of Postgraduate Education in Healthcare of the Republic of Tajikistan

734026/Republic of Tajikistan, Dushanbe, Somoni Ave., 59  
Tel.: (+992) 919 172701  
E-mail: mirzoev\_1965@bk.ru

Submitted 10.04.2018  
Accepted 28.06.2018

**ВКЛАД АВТОРОВ**

Разработка концепции и дизайна исследования: ММШ, ШМН  
Сбор материала: ГЕГ  
Статистическая обработка данных: ГЕГ  
Анализ полученных данных: ММШ, ШМН, ХДИ, ДРН  
Подготовка текста: ММШ, ГЕГ  
Редактирование: ММШ, ШМН, ХДИ, ДРН  
Общая ответственность: ММШ

Поступила 10.04.2018  
Принята в печать 28.06.2018